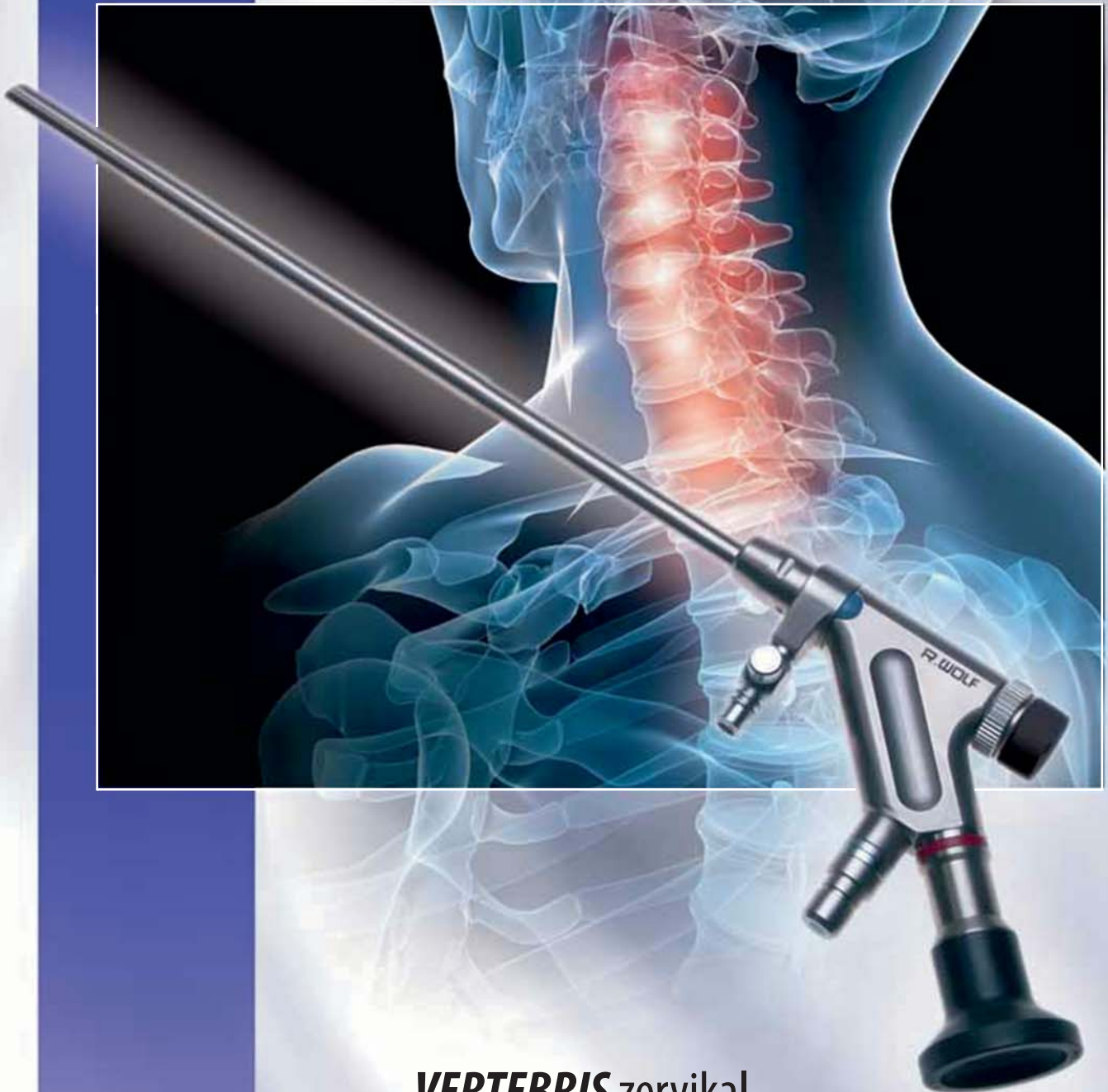


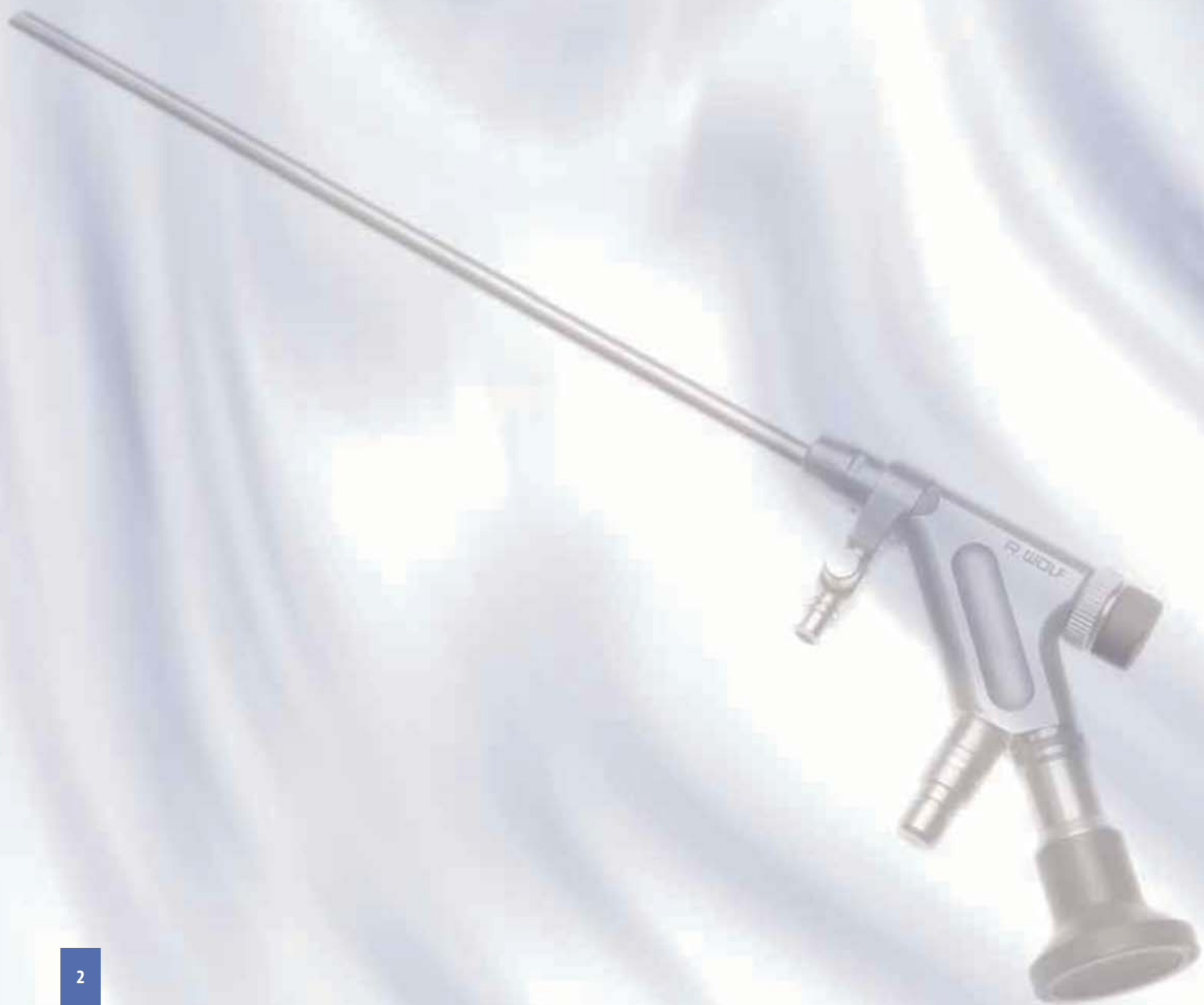ЭНДОСКОПИЧЕСКАЯ ХИРУРГИЯ ПОЗВОНОЧНИКА



VERTEBRIS zervikal

Инструментарий для эндоскопической
хирургии позвоночника



Шейный отдел позвоночника

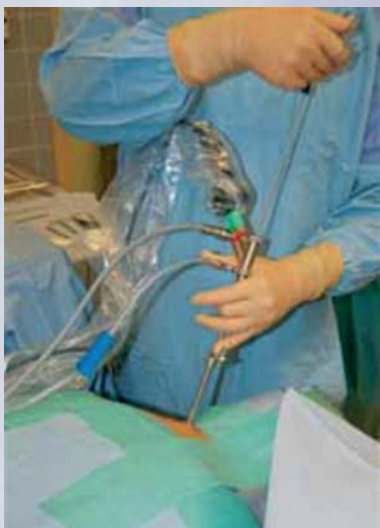Эндоскопические технологии

Содержание

Шейный отдел позвоночника	4
Предисловие	4
Техника заднего эндоскопического доступа	6
• Положение пациента	6
• Определение доступа	6
• Выполнение доступа	7
• Проведение операции	7-9
Техника переднего эндоскопического доступа	10
• Положение пациента	10
• Определение доступа	10
• Выполнение доступа	11
• Проведение операции	12-13
Инструменты VERTEBRIS	14
• Базовый комплект для заднего шейного доступа	14-15
• Базовый комплект для переднего шейного доступа	16-18
• Принадлежности	19

Шейный отдел позвоночника

Предисловие



Задний доступ для полностью эндоскопической операции на шейном отделе позвоночника

Причинами симптомов сдавления корешков шейного отдела спинного мозга, таких как боль в руках, обычно являются грыжи межпозвоночных дисков – от медиолатеральных до латеральных – или стеноз межпозвоночных отверстий. В начале 1940-х годов впервые подобные клинические симптомы были классифицированы в соответствии с топографией изменений цервикальных межпозвоночных дисков. Несмотря на зачастую хорошие результаты консервативных методов лечения, при упорных болях или неврологических нарушениях может потребоваться оперативное вмешательство.

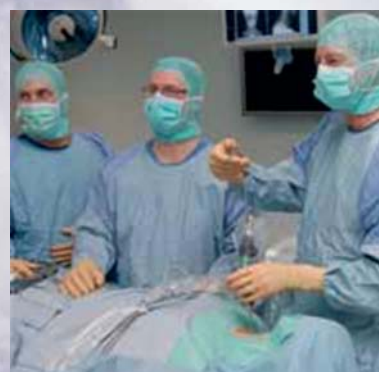Также в начале 1940-х годов началась разработка методов дорсального оперативного доступа к шейному отделу позвоночника. Метод переднего доступа был описан в конце 1950-х годов. На сегодняшний день передняя декомпрессия и корпородез стали стандартными методами хирургического лечения цервикальных радикулопатий. Они считаются безопасными методами, и дают хорошие результаты корпородеза. Тем не менее, описываются специфические

проблемы, такие как усадка имплантатов, псевдоартрозы или осложнения доступа. В качестве особого недостатка корпородеза рассматривается дегенерация межпозвоночных дисков. Предпринимаются попытки обеспечить реконструкцию пространства между позвонками при помощи межпозвоночных дисков с сохранением подвижности сегментов. Наиболее частой альтернативой вентрального вмешательства при латеральных патологиях является задняя фораминотомия. Она проводится без дополнительной стабилизации и потому сохраняет подвижность сегмента. Однако проблемой могут стать боли в шее, обусловленные характером доступа, или кровотечения во время операции. В результате реконструкция межпозвоночного промежутка не может быть выполнена.

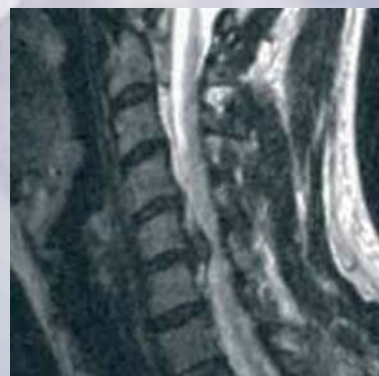При цервикальных грыжах межпозвоночных дисков с радикулитоподобной симптоматикой объем выступающего материала межпозвоночных дисков обычно невелик. Поэтому при открытой вентральной и дорсальной стандартной технике часто речь идет об относительно обширном вмешательстве из-за особенностей доступа к ограниченной патологии. Чтобы снизить недостатки традиционного подхода, были разработаны его модификации, например, передняя декомпрессия без корпородеза, передняя фораминотомия с разной техникой или задняя фораминотомия «через замочную скважину» («keyhole foraminotomy») под контролем через микроскоп или эндоскоп. Также возможны проблемы усадки и сегментного кифозирования, в особенности при технике переднего доступа без реконструкции межпозвоночного промежутка.

Операции на шейном отделе позвоночника с использованием эндоскопической техники описывались преимущественно для техники переднего чрездискового доступа, начиная с 1990-х годов. Однако, также возникали проблемы из-за анатомических особенностей, когда из-за недостаточного пространства

можно было использовать только оптику и рабочие гильзы малых размеров. Результатом этого стали технические проблемы, например, плохие условия видимости, работа под



Передний доступ для полностью эндоскопической операции на шейном отделе позвоночника

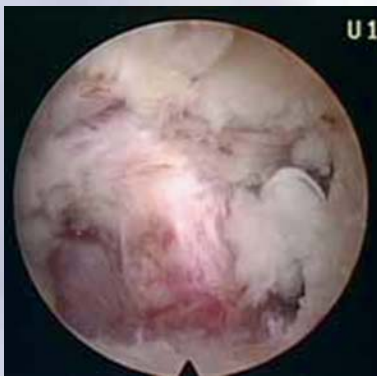

Основным показанием являются мягкие грыжи межпозвоночных дисков

рентгеноскопическим контролем без прямой визуализации или ограниченная резекция кости. Фораминальные грыжи нельзя оперировать с передним доступом.

В наши дни разработка новых эндоскопов, инструментов и методов операции посредством переднего и заднего доступа создает технические предпосылки для хирургического

лечения грыж шейных межпозвоноковых дисков полностью эндоскопическим методом с постоянной визуализацией. Благодаря возможности резекции достаточного объема кости с визуальным контролем – например, в области отверстия, унковертебральных отростков или заднего края тела позвонка, – и разработке различных инструментов для операции появились технические возможности,

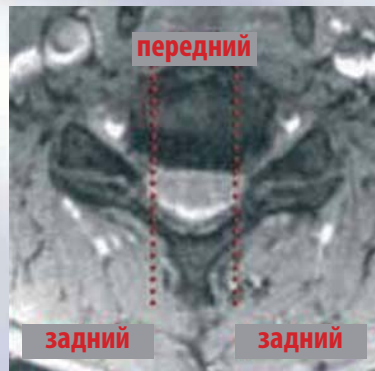


Шейный отдел спинного мозга с корешком и грыжей межпозвоночного диска

характерные для традиционной техники проведения операции под микроскопом, но в то же самое время данная техника обладает преимуществами полностью эндоскопического метода с оптикой 25° при постоянном токе жидкости.*

Основными показаниями для полностью эндоскопических операций на шейном отделе спинного мозга являются «мягкие» грыжи межпозвоноковых дисков с корешковой симптоматикой, т.е. болями в руках. Так как шейный отдел спинного мозга не позволяет выполнять манипуляции в медиальном направлении, то задний доступ используется при грыжах, по большей части локализованных латерально от наружного края спинного мозга. В данном случае передний доступ не обеспечивает достаточный обзор патологии также и путем резекции заднего ункаса. Грыжи, основная часть

которых расположена кнутри от латерального края спинного мозга, считаются показанием для переднего доступа, так как спинной мозг препятствует заднему доступу. Помимо того, для вентрального доступа высота вентрального края межпозвоночного промежутка при реклинации должна составлять не менее 4 мм, чтобы избежать повреждений, обусловленных характером доступа. Для обоих видов доступа



Латеральное ограничение спинного мозга является показанием для дорсального или вентрального доступа

возможная краниокаудальная секвестрация не должна превышать половины тела позвонка.

Опирующийся хирург должен также владеть традиционной и стандартной-инвазивной техникой операций на позвоночнике. Возможные проблемы во время операций шейного отдела спинного мозга и их осложнения могут иметь серьезные последствия. Так, например, повреждения сосудов, которые в цервикальной хирургии позвоночника никогда нельзя исклю-

чить полностью, требуют немедленного перехода к открытой технике операции. В экстренном случае всегда следует иметь в виду эту возможность, предусмотрев готовность соответствующих специалистов и технических средств.

** Рюттен С, Комп М, Мерк Х, Годолиас Г: Полностью эндоскопическая заднешейная фораминотомия при операции латеральной грыжи межпозвоночного диска с использованием 5,9-мм эндоскопов: проспективное рандомизированное контролируемое исследование. Spine 2008; 30:940-948*

Рюттен С, Комп М, Мерк Х, Годолиас Г: Новая эндоскопическая технология для цервикальной постериорной фораминотомии в лечении латеральной межпозвоночной грыжи с помощью 6,9-мм эндоскопов: перспективные 2-годичные результаты 87 пациентов. Minim Invas Neurosurg 2007;50:219-226

Отделение хирургии позвоночника и послеоперационной реабилитации

Заведующий: д-р мед. наук Себастьян Рюттен

Центр ортопедии и травматологии

при больнице св. Анны, г. Херне (Северный Рейн-Вестфалия), Германия

Директор: профессор, д-р мед. наук Георгиос Годолиас

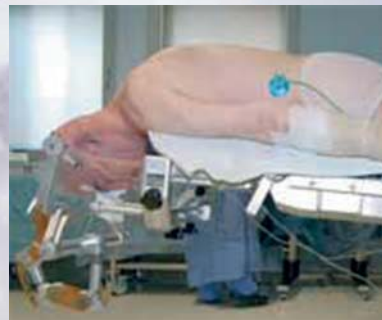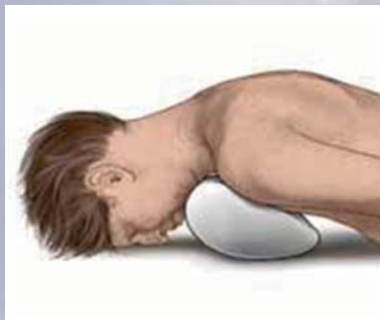


VERTEBRIS zervikal

Техника **заднего** эндоскопического доступа

1. Положение пациента

Пациент лежит на животе с валиками под тазом и грудной клеткой. Голова и шейный отдел позвоночника должны быть расположены и зафиксированы без лордоза в положении, оптимальном для дорсального доступа. Кроме того, необходимо создать условия для интраоперационного рентгенологического контроля в двух плоскостях. Общая фиксация скобой Мейфилда или подобным держателем обеспечивает хорошие предпосылки для исхода операции, а в неотложных случаях всегда предоставляет возможность для открытого вмешательства. В особенности для нижней части шейного отдела позвоночника может понадобиться смещение



Положение на животе, фиксация головы скобой Мейфилда, руки вытянуты в каудальном направлении

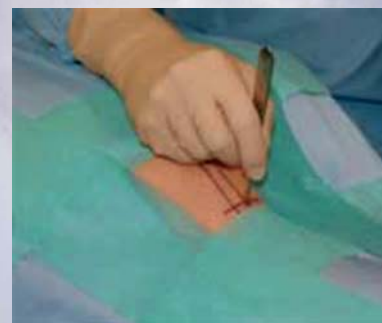плеч в каудальном направлении или вытягивание их в этом направлении за руки. Во время операции необходимо использовать С-дугу.

2. Определение доступа

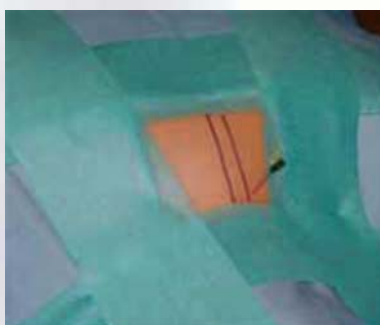
Под контролем ЭОП с учетом анатомии и патологии определяется доступ по анатомическим ориентирам в ортоградном боковом и прямом-обратном ходе луча. Прокол должен находиться точно над дугоотросчатым суставом на уровне диска.



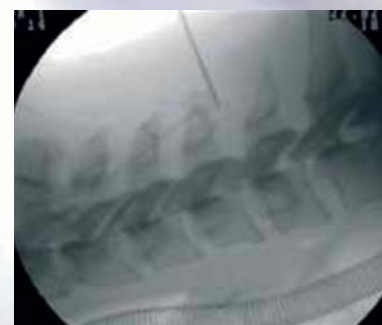Признаки линии прокола-надреза над дугоотросчатым суставом в прямом-обратном ходе луча



Прокол-надрез

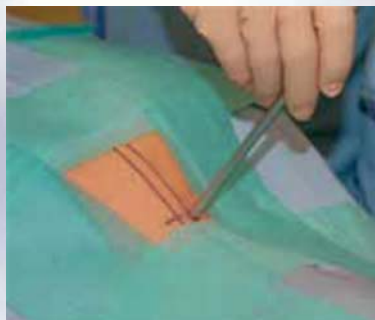


Определение уровня межпозвонкового диска в вертикальном латеральном ходе луча при помощи канюли и решение о точке входа

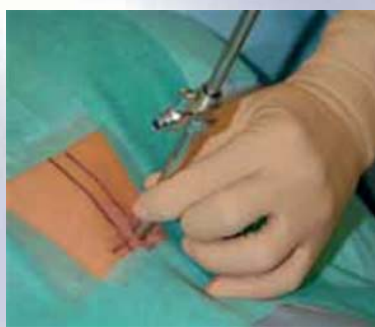
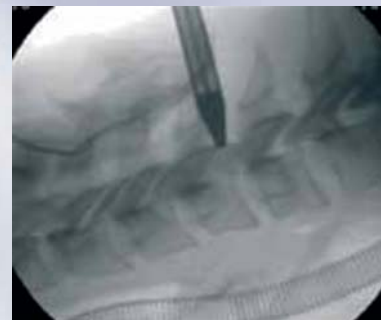
3. Выполнение доступа

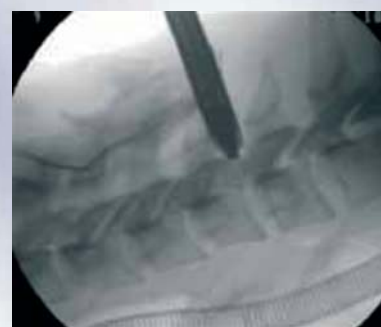После определения входной точки в коже и прокола-надреза под контролем ЭОП вводится дилататор до контакта с костью дугоотростчатого сустава. По дилататору проводится рабочая гильза, скошенный конец которой направлен медиально. Дилататор удаляют.



Введение дилатора к дугоотростчатому суставу



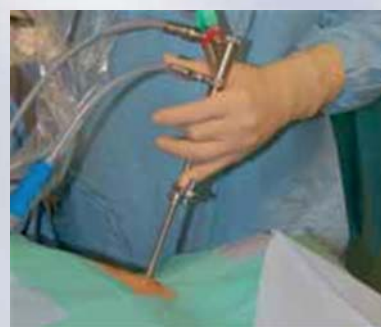По дилатору вводится операционная гильза



4. Проведение операции

Эндоскоп вводится через рабочую гильзу. Операция осуществляется через рабочий канал внутри эндоскопа с постоянной подачей жидкости, под визуальным контролем и при использовании сменных инструментов. Практически во всех случаях для фораминотомии необходима резекция кости при помощи различных инструментов. После препарирования костных структур начинается процедура фораминотомии, в зависимости от анатомии и патологии на нисходящей части сустава и краниальной пластинки дужки

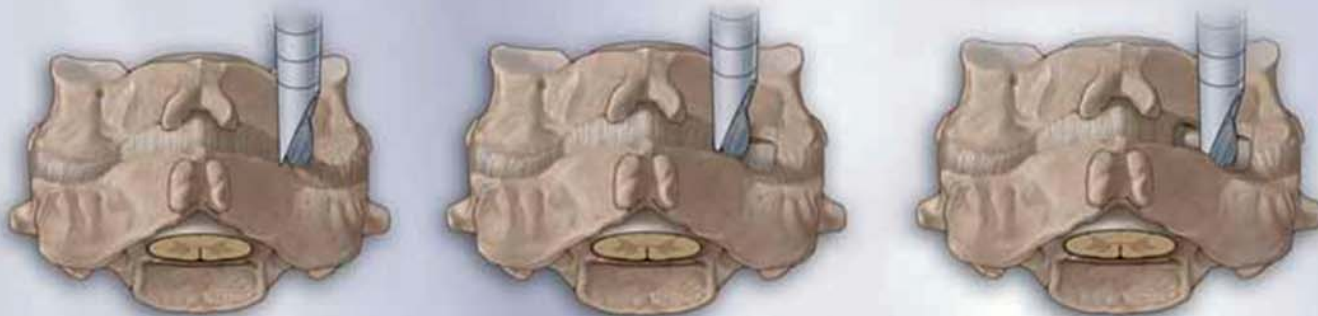
позвонка. Далее производится резекция частей каудальной пластинки дужки позвонка и верхней суставной поверхности. Уже на этом этапе необходимо обращать внимание на спинномозговые нервы и позвоночные артерии. После этого открывают желтую связку и осуществляют вход в позвоночный канал для резекции грыжи межпозвонкового диска.



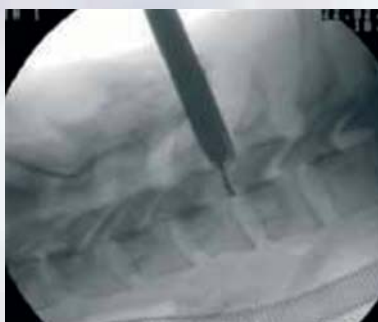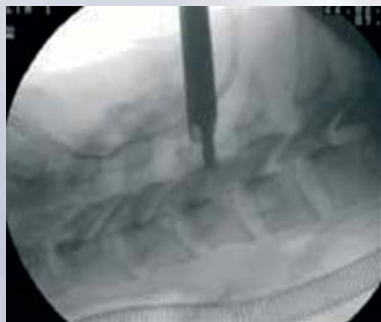При помощи эндоскопа производится работа через операционную гильзу

VERTEBRIS zervikal

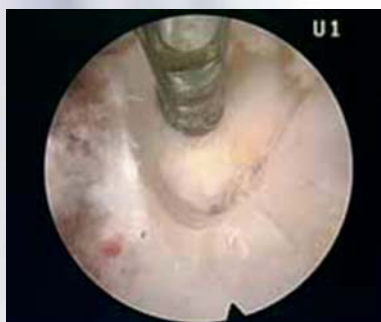Техника **заднего** эндоскопического доступа



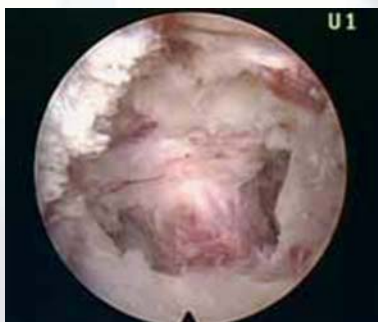Чтобы открыть позвоночное отверстие, производится резекция костных частей сустава и пластинок дужки позвонка



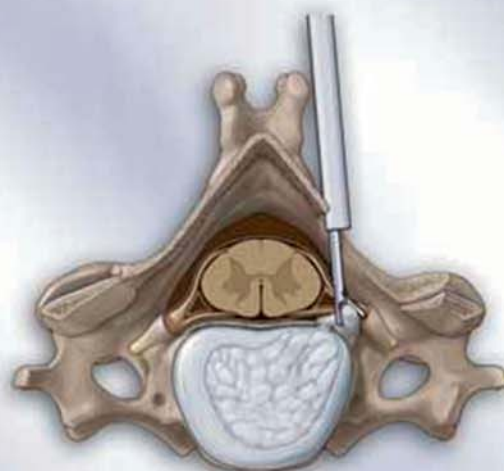
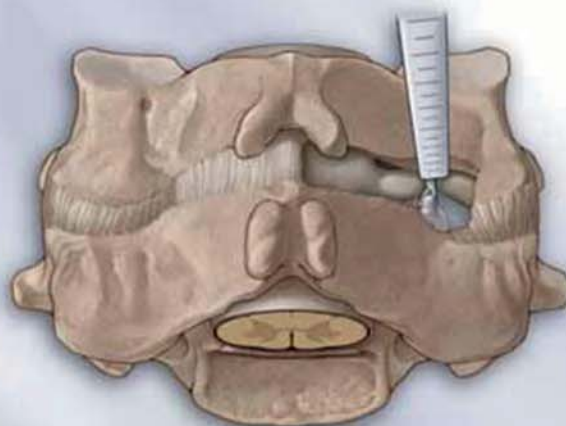
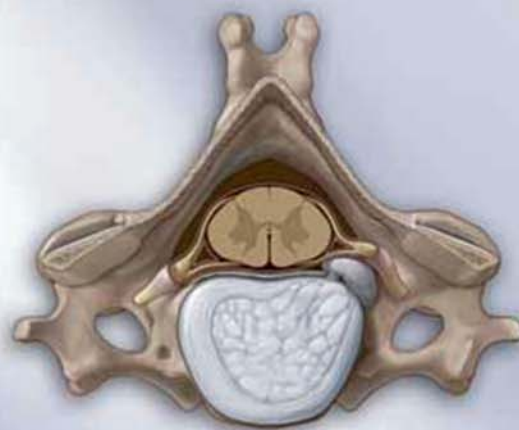
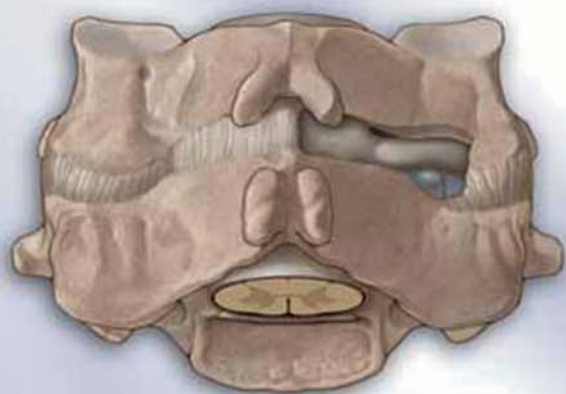
ЭОП может оказать помощь при ориентировании во время сверления и работы в позвоночном канале



Открытое межпозвонковое отверстие с видом на желтую связку



Эндоскопическая картина спинномозгового канала, спинного мозга и корешка спинномозгового нерва



После удаления латеральной части желтой связки и препарирования невральных структур можно удалить грыжу межпозвонкового диска

Уплотнительные колпачки оптики и рабочей гильзы следует использовать только кратковременно при кровотечении, ухудшающем видимость, так как если не заметить при длительной операции препятствие для оттока ирригационной жидкости, то теоретически нельзя полностью исключить последствия объемных нагрузок и повышения давления внутри позвоночного канала, а также связанных с ним прилегающих структур.

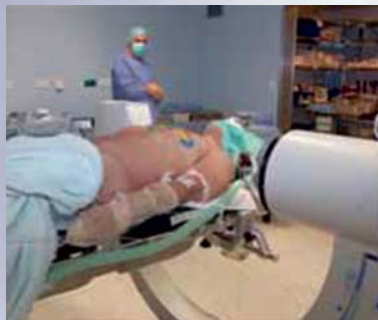Следует избегать манипуляций с шейным отделом спинного мозга. Как показывает опыт, для любой новой методики, существует повышенный риск возникновения осложнений, особенно в период обучения. Из-за общих анатомических особенностей в области шейного отдела позвоночника этот риск может быть еще более высоким по сравнению с поясничным отделом.

VERTEBRIS zervikal

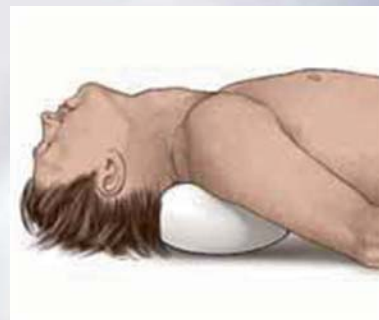Техника переднего эндоскопического доступа

1. Положение пациента

Пациент находится в положении на спине. Голова и шейный отдел позвоночника должны располагаться для переднего доступа с легкой реклиной шейного отдела, их необходимо зафиксировать и обеспечить интраоперационный рентгенологический контроль в двух плоскостях. Общая фиксация скобой Мейфилда или подобным держателем обеспечивает хорошие предпосылки для операции, а в неотложных случаях также дает возможность открытого вмешательства. В особенности для нижней части шейного отдела позвоночника может понадобиться сместить



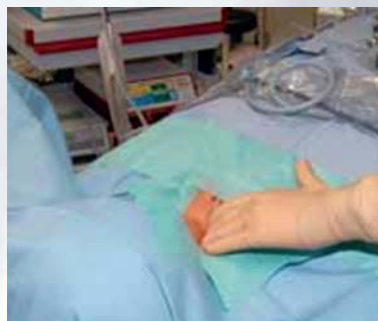Положение на спине, фиксация головы скобой Мейфилда, руки вытянуты в каудальном направлении



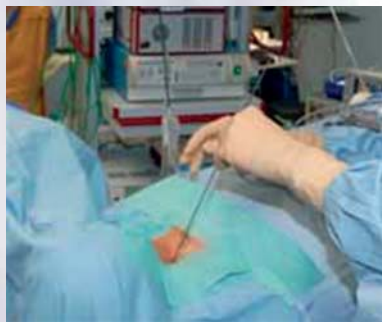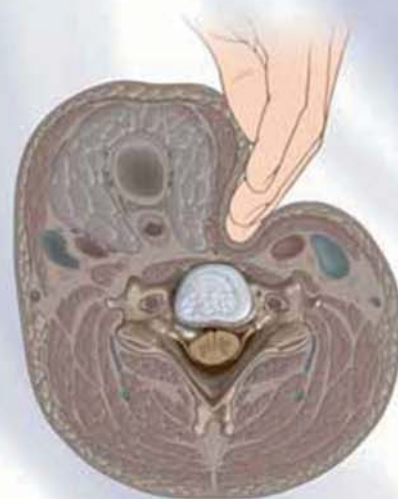плечи в каудальном направлении или вытянуть в этом направлении руки. Во время операции необходимо использовать С-дугу.

2. Определение доступа

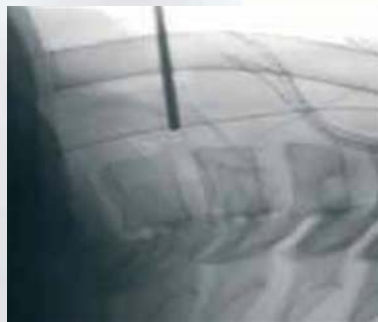Доступ выполняется с контралатеральной стороны от патологии. Пальпируется вентральная часть позвоночника, при этом пищевод и трахею смещают в медиальном направлении, а сосудисто-нервный пучок – в латеральном. Под контролем ЭОП с учетом анатомии и патологии определяют место доступа точно над межпозвонковым отверстием в ортоградном боковом ходе луча.



Позвоночник пальпируется в передней части

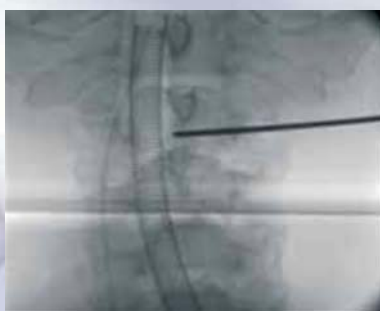
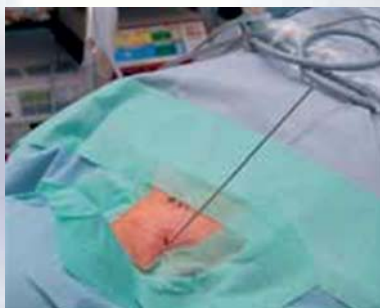
Определение доступа через межпозвонковый промежуток

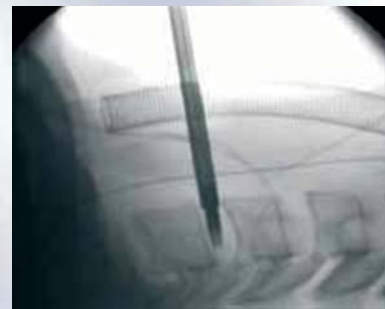
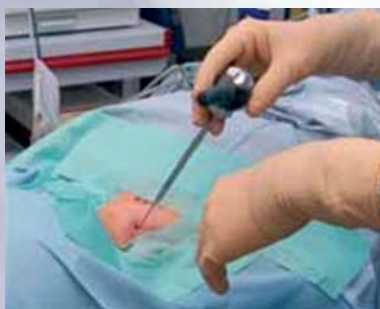
3. Выполнение доступа

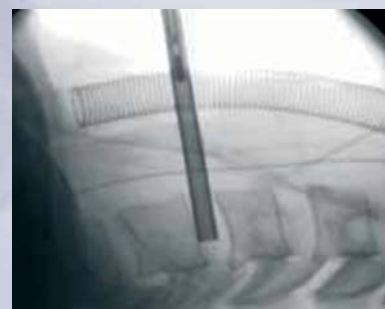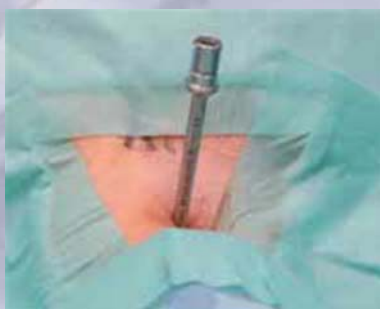
После определения точки входа в кожу и прокола-разреза в межпозвоночный промежуток вводится первый тонкий дилататор под боковым контролем ЭОП. Необходимо следить за тем, чтобы проколоть межпозвоночный диск вентрально, а не пройти мимо него латерально. Это не только делает невозможной последующую операцию, но и может привести к повреждениям позвоночной артерии, корешка или пищевода. Альтернативно можно проколоть межпозвоночный диск спинальной канюлей, через которую вводится направляющая спица, по которой затем проводится первый дилататор. После прокола межпозвоночного диска дилататором или спинальной канюлей осуществляется контроль их положения с помощью ЭОП при прямом ходе луча. Дальнейшее вмешательство производится с боковым ходом луча. По первому дилататору в межпозвоночный промежуток вводится комбинированная система, состоящая из дилататора и гильзы. Дилататоры удаляют, а операционная гильза остается в межпозвоночном промежутке.



Введение тонкого дилататора в межпозвоночный промежуток



Введение комбинированной системы дилататор-гильза



Операционная гильза остается в межпозвоночном промежутке

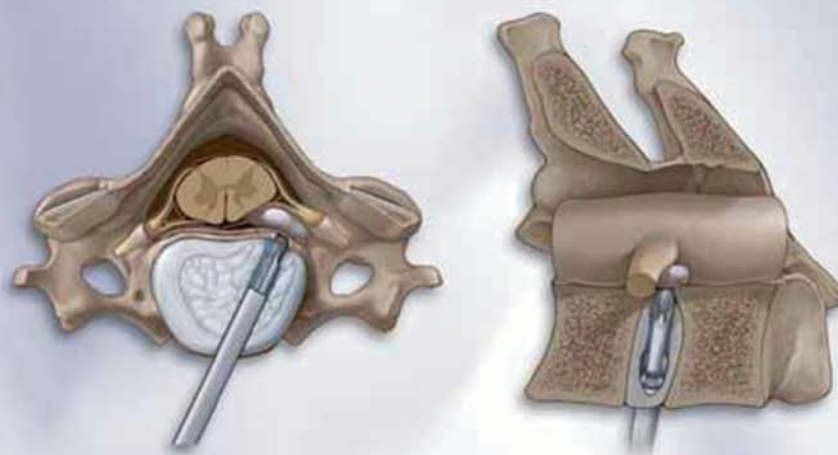
VERTEBRIS zervikal

Техника **переднего** эндоскопического доступа

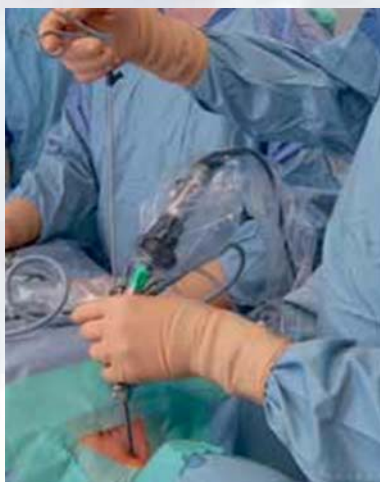4. Проведение операции

Эндоскоп вводится через рабочую гильзу. Операция осуществляется через рабочий канал внутри эндоскопа с постоянной подачей жидкости, под визуальным контролем и при использовании сменных инструментов.

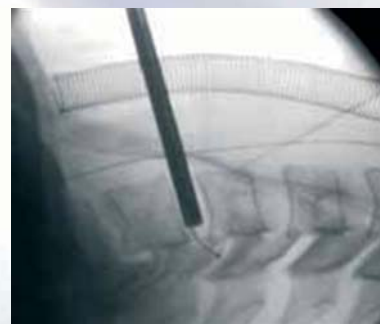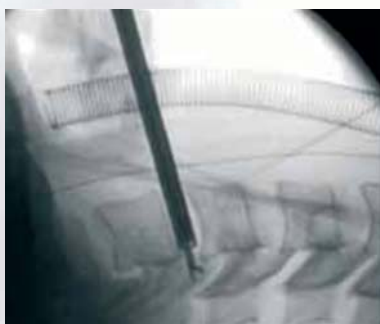Для топографического ориентирования препарируют контралатерально со стороны патологии ункуса дорсальный край позвонка и фиброзное кольцо. Во многих случаях для достижения эпидурального пространства необходима резекция кости при помощи различных инструментов. После этого в зависимости от анатомии и патологии открывают фиброзное кольцо и заднюю продольную связку, что открывает доступ в позвоночный канал для резекции грыжи межпозвонкового диска.



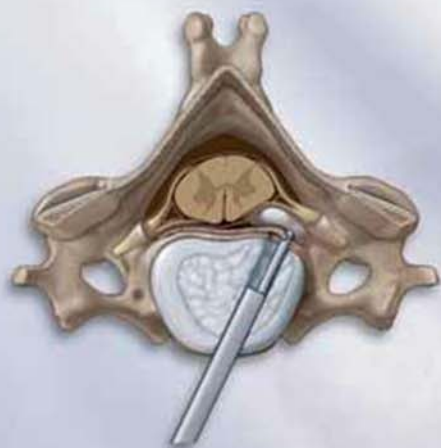Для доступа в позвоночный канал часто необходимо выполнить резекцию кости



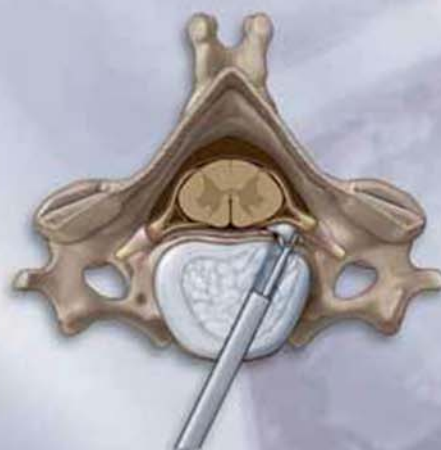
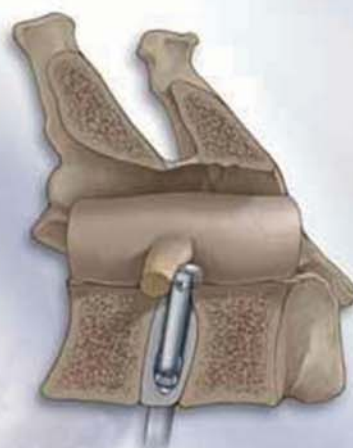Работа с эндоскопом через операционную гильзу



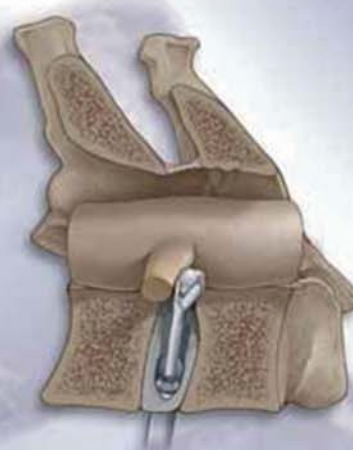
ЭОП может помочь при ориентировании во время операции



В зависимости от диагноза следует открыть заднюю продольную связку



Удаление грыжи межпозвонкового диска













Уплотнительные колпачки оптики и рабочей гильзы следует использовать при кровотоке, ухудшающем видимость, только кратковременно, так как если при длительной операции не заметить препятствие для оттока ирригационной жидкости, то теоретически нельзя полностью исключить последствия объемных нагрузок и повышения давления внутри позвоночного канала и связанных с ним прилегающих структур.

Безоговорочно исключаются манипуляции с шейным отделом спинного мозга. В целом, как показывает опыт, для данного метода, как и для любой новой методики, существует повышенный риск возникновения осложнений, особенно в период обучения. Из-за общих анатомических особенностей в области шейного отдела позвоночника этот риск может быть еще более высоким по сравнению с поясничным отделом.












VERTEBRIS

Базовый комплект для заднего шейного доступа по д-ру Рюттену

Позиция	Типы
 Дискоскоп, 25°, рабочий канал 3,1 мм	89210.8253
 Световод	8061.353
 Дилататор, 2-канальный Ø 5,9 мм	8792.764
 Рабочая гильза, рабочая длина 80 мм, дистальный конец скошенный под углом 30°	89220.7007
 Насадка рабочей гильзы, Ø 7 мм	89200.1007
 Элеватор, Ø 2,5 мм	89250.2025
 Диссектор, Ø 2,5 мм	8792.591
 Костные микрокусачки, Ø 2,5 мм, рабочая длина 290 мм	89240.2025
 Костные кусачки, Ø 3 мм, рабочая длина 290 мм	89240.3003
 Микроперфоратор, Ø 2,5 мм, рабочая длина 290 мм	89240.2225












VERTEBRIS

Базовый комплект для заднего шейного доступа по д-ру Рюттену

Позиция	Типы
 Костный перфоратор, Ø 2,5 мм, рабочая длина 290 мм	89240.2325
 Костный перфоратор, Ø 3 мм, рабочая длина 290 мм	89240.3903
 Рукоятка Trigger-Flex, в сборе	8792.6911
 Биполярный электрод Trigger-Flex (в упаковке 6 шт.)	4792.6912
 Зонд для пальпации с гибким концом, Ø 2,5 мм, рабочая длина 290 мм, в составе:	892506925
 Внутренняя часть зонда	892506625
 Рукоятка	892500600
 Направляющая трубка	15570644
 Овальная фреза с боковой защитой, Ø 2,5 мм	8792.312
 Овальная фреза с боковой защитой, Ø 3 мм, рабочая длина 350 мм	89970.1503
 Овальная фреза с фронтальной защитой, Ø 3 мм, рабочая длина 350 мм	89970.1513













VERTEBRIS

Базовый комплект для **переднего шейного доступа** по д-ру Рюттену

Позиция	Типы
	Цервикальный дискоскоп, 25°, рабочая длина ок. 150 мм 892106250
	Оптический переходник 892006000
	Световод 8061.353
	Рабочая гильза, 3,8 x 6,2 мм, рабочая длина 102 мм 892206038
	Рабочая гильза, 4,1 x 6,7 мм, рабочая длина 102 мм 892206041
	Дилататор конический для рабочей гильзы 892206038 892206438
	Дилататор конический для рабочей гильзы 892206041 892206441
	Дилататор для рабочей гильзы 892206038 892206538
	Дилататор для рабочей гильзы 892206041 892206541
	Ручка для рабочей гильзы 892206038 892006038
	Ручка для рабочей гильзы 892206041 892006041












VERTEBRIS

Базовый комплект для **переднего шейного доступа** по д-ру Рюттену

Позиция	Типы
	Т-образная рукоятка, внутр. Ø 12 мм 892006120
	Направляющий стержень, Ø 1,8 мм, рабочая длина 250 мм 892206318
	Направляющая канюля, Ø 1,8 мм, внутр. Ø 0,9 мм, рабочая длина 250 мм 892206118
	Комплект дилататоров, из трех штук 892206500
	Комплект спинальных канюль, Ø 1,25 мм, рабочая длина 90 мм 492206112
	Трепан, Ø 3,6 мм, рабочая длина 100 мм, с защитой тканей 892606036
	Трепан, Ø 4 мм, рабочая длина 100 мм, с защитой тканей 892606004
	Зонд для пальпации с гибким концом, Ø 2,5 мм, рабочая длина 290 мм, состоит из следующих частей: 892506925
	Вставка зонда 892506625
	Рукоятка 892500600
	Направляющая трубка 15570644
	Зонд-крючок, Ø 2 мм, рабочая длина 290 мм 892506003

VERTEBRIS

Базовый комплект для **переднего шейного доступа** по д-ру Рюттену

Позиция	Типы
 Костные микрокусачки, Ø 2,5 мм, рабочая длина 290 мм	89240.2025
 Кусачки, Ø 3 мм, рабочая длина 290 мм	89240.3003
 Микроперфоратор, Ø 2,5 мм, рабочая длина 290 мм	89240.2225
 Микроперфоратор, Ø 3 мм, рабочая длина 290 мм	89240.3023
 Костный перфоратор, Ø 2,5 мм, рабочая длина 290 мм	89240.2325
 Костный перфоратор, Ø 3 мм, рабочая длина 290 мм	89240.3903
 Торцевая фреза, Ø 3 мм, рабочая длина 350 мм	89260.1113
 Рукоятка Trigger-Flex, в комплекте, Ø 2,5 мм	8792.691
 Биполярный электрод Trigger-Flex (в упаковке 6 шт.)	4792.6912
 Овальная фреза, Ø 2,5 мм, рабочая длина 350 мм	8792.312
 Овальная фреза с боковой защитой, Ø 3 мм, рабочая длина 350 мм	89970.1503
 Овальная фреза с боковой и фронтальной защитой, Ø 3 мм, рабочая длина 350 мм	89970.1513

VERTEBRIS

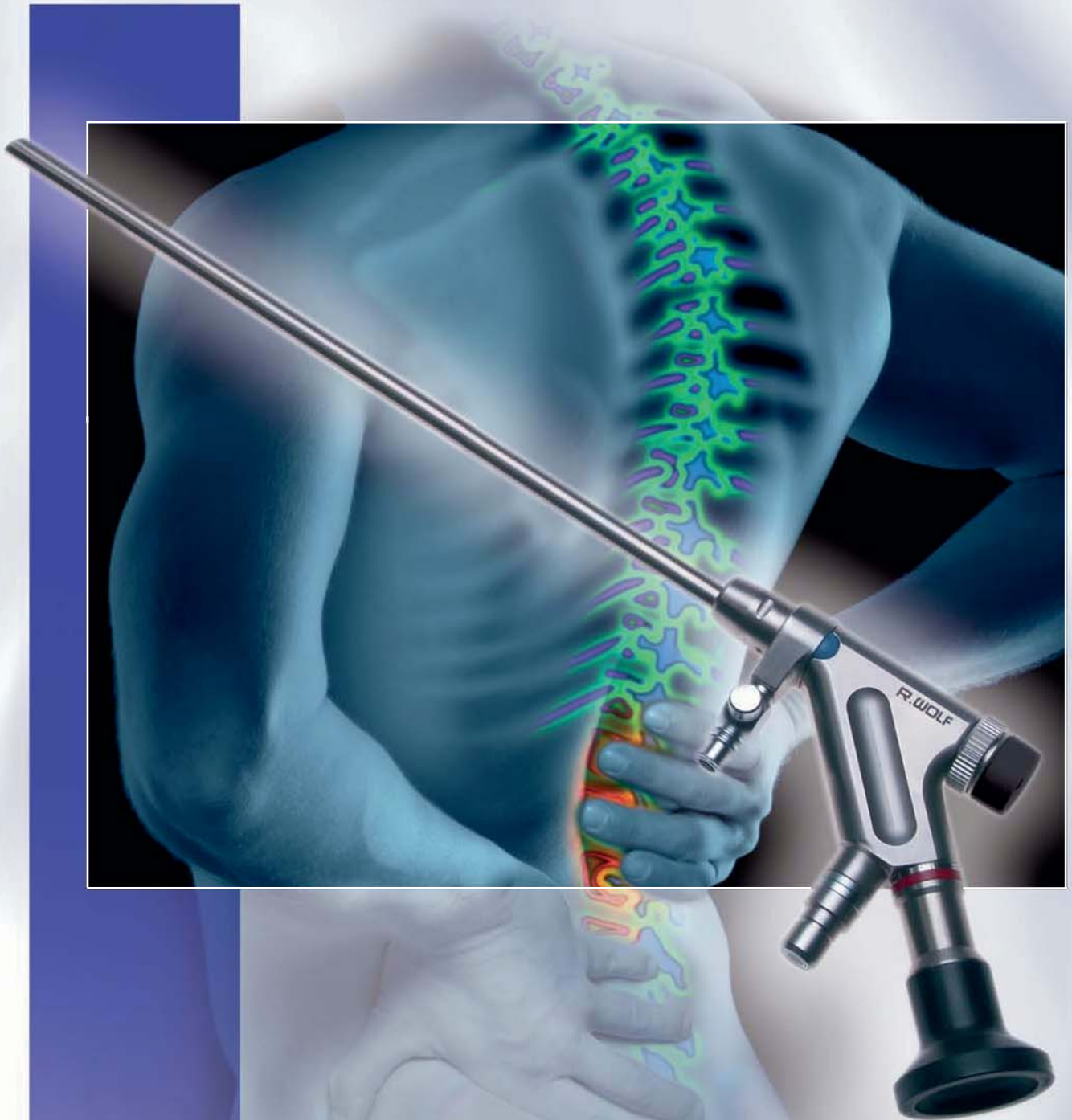Принадлежности

Позиция		Типы
	Шейверная система PowerDrive Art1, включая сетевой кабель и соединительный кабель с шиной CAN, 230 В, 50/60 Гц	2304.0011
	Шейверная система PowerDrive Art1, включая сетевой кабель и соединительный кабель с шиной CAN, 100 В, 50/60 Гц	2304.0021
	Шейверная система PowerDrive Art1, включая сетевой кабель и соединительный кабель с шиной CAN, 110 В, 50/60 Гц	2304.0041
	Шейверная система PowerDrive Art1, включая сетевой кабель и соединительный кабель с шиной CAN, 115 В, 50/60 Гц	2304.0061
	Шейверная система PowerDrive Art1, включая сетевой кабель и соединительный кабель с шиной CAN, 120 В (США), 50/60 Гц	2304.0071
	Шейверная система PowerDrive Art1, включая сетевой кабель и соединительный кабель с шиной CAN, 127 В, 50/60 Гц	2304.00121
	Шейверная система PowerDrive Art1, включая сетевой кабель и соединительный кабель с шиной CAN, 240 В, 50/60 Гц	2304.00141
	Power Stick M4 / рукоятка шейвера, включая соединительный кабель	8564.121
	Ножной переключатель с двумя педалями	2304.901
	Электрокоагулятор высокочастотный Surgitron 4 МГц	2343.001/002

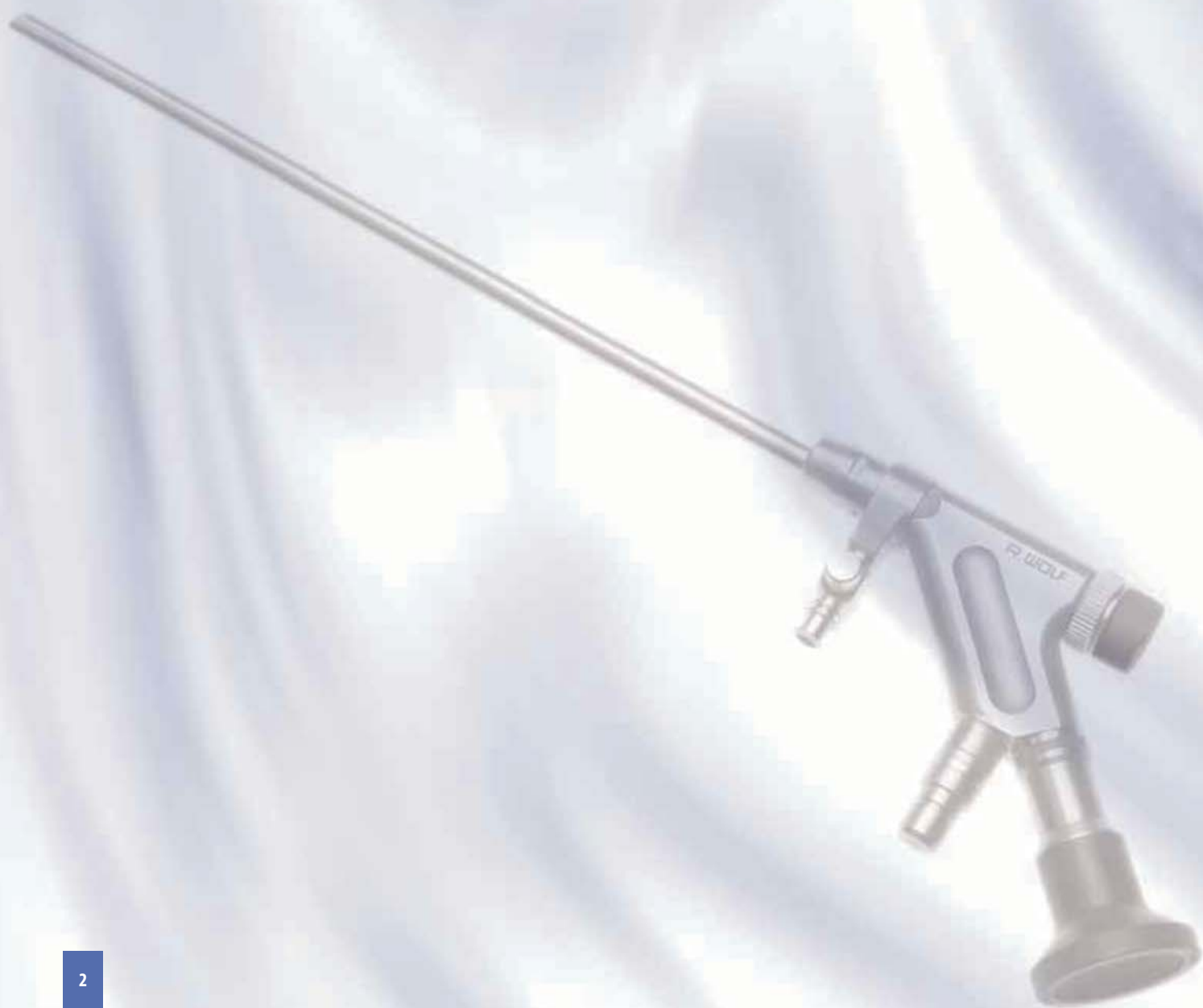МЕДИЦИНА

ВЕТЕРИНАРИЯ

ПРОМЫШЛЕННОСТЬ



VERTEBRIS lumbal-thorakal
Инструментарий для эндоскопической
хирургии позвоночника

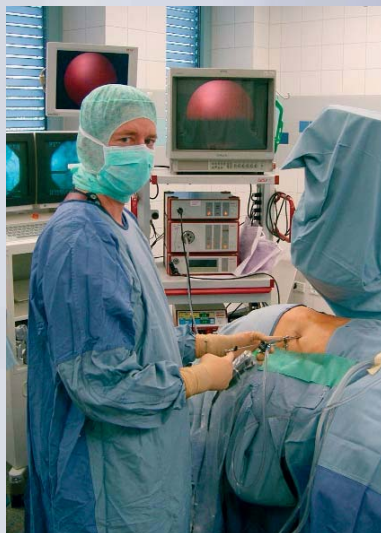

VERTEBRIS lumbal-thorakal, Эндоскопические технологии Содержание

VERTEBRIS lumbal	4
Предисловие	4
Полностью эндоскопическая транс- и экстрафораминальная техника	6
• Положение пациента	8
• Определение латерального доступа	8
• Выполнение латерального доступа	9
• Проведение операции	12
• Выполнение заднелатерального доступа	13
• Выполнение экстрафораминального доступа	14
• Выполнение резекции кости	15
• Бипортальный доступ	16
Полностью эндоскопическая интерламинарная техника	17
• Положение пациента	19
• Определение доступа	19
• Выполнение доступа	20
• Проведение операции	21
• Выполнение резекции кости	24
VERTEBRIS thorakal	25
Предисловие	25
Полностью эндоскопическая трансфораминальная техника	26
Полностью эндоскопическая интерламинарная техника	27
Базовые комплекты VERTEBRIS	
• Базовый комплект VERTEBRIS lumbal trans-/extraforaminal	28
• Базовый комплект VERTEBRIS lumbal/thorakal interlaminär	29
• Базовый комплект VERTEBRIS thorakal transforaminal	30
• Инструментарий VERTEBRIS	31-39
Список литературы	40
Примечания	41-42

VERTEBRIS lumbal

Предисловие



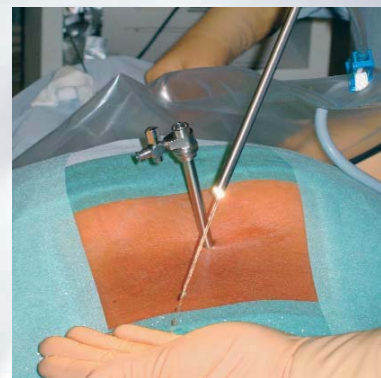
Латеральный доступ для проведения полностью эндоскопической трансфораминальной операции

Наиболее частая причина визита к врачу — болевой синдром, связанный с опорно-двигательным аппаратом. На ежедневном приеме дегенеративные заболевания позвоночника представлены чаще всего. Лечение предусматривает ликвидацию как медицинских, так и социально-экономических проблем.

После того, как исчерпали себя консервативные меры, при ухудшении неврологического статуса может потребоваться оперативное вмешательство. Несмотря на хорошие результаты традиционных операций, впоследствии могут возникать осложнения, вызванные операционной травмой. Поэтому столь большое значение имеет постоянная оптимизация методов и техники. Для поиска наилучшей стратегии лечения результаты современных исследований и технические новшества следует рассматривать в критическом ключе. Целью при этом является минимизация травматизации, причиненной самой операцией, и ее негативных долгосрочных последствий, достигаемая с учетом существующих стандартов качества.

Малоинвазивная техника может уменьшить повреждения тканей и их последствия. Эндоскопические операции с постоянной подачей жидкости имеют преимущества, позволяющие сделать этот метод стандартным для многих участков тела. В области поясничного отдела позвоночника вот уже более 20 лет используются трансфораминальные методы с заднелатеральным доступом. При этом рабочее поле находится преимущественно внутри диска, а также интра- и экстрафораминально. Поэтому в нашем отделении хирургии позвоночника и терапии боли для попадания в спинальный канал под полным эндоскопическим контролем с 1998 года разрабатывается латеральный трансфораминальный, а также интерламинарный доступ. Такие виды доступа расширяют спектр показаний и обеспечивают метод работы, равноценный традиционным операциям с визуальным контролем, но обладающий всеми преимуществами настоящего малоинвазивного метода, с учетом показаний к оперативному вмешательству.

Проблемы с технической стороны заключались в том, что имеющиеся оптические системы с малым интраэндоскопическим рабочим каналом ограничивали выбор инструментов соответствующим образом. Это могло вызывать непреодолимые трудности при резекции твердых тканей, формировании операционного доступа, а также в отношении мобильности. Была ограничена эффективная работа над патологией, частично ее приходилось проводить без прямой визуализации. Поэтому возникла необходимость в разработке новых стержневых линз с рабочим каналом внутри эндоскопа диаметром 4,1 мм и соответствующих новых инструментов, а также шейверов и фрез. Это позволило обеспечить при работе постоянный прекрасный обзор. Впервые стала возможна достаточная резекция кости. Тем самым был расширен преимущественный спектр показаний, который теперь включает в себя грыжи межпозвоночных дисков, стеноз позвоночного канала и стабилизирующие оперативные вмешательства.



Постоянная подача жидкости позволяет обеспечить прекрасные условия обзора во время операции



Оптика нового поколения соответствует рабочему каналу внутри эндоскопа диаметром 4,1 мм

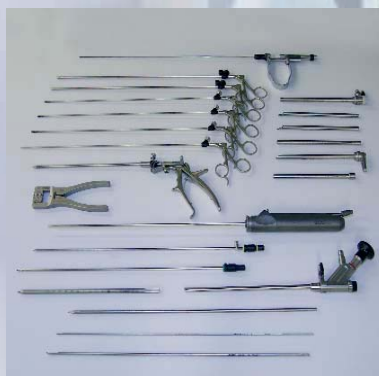Полностью эндоскопические операции на поясничном отделе позвоночника получили сегодня устойчивое признание в рамках общей операционной концепции. При условии принятия во внимание показаний к оперативному вмешательству они представляют собой достаточное и безопасное дополнение или альтернативу традиционных методик. Полностью эндоскопические операции возможны также на шейном и грудном отделах позвоночника. Благодаря современным техниче-

Разработку полностью эндоскопической техники следует рассматривать не как замену имеющимся оперативным стандартам, но исключительно как их дополнение и альтернативу в рамках общей концепции хирургии позвоночника.

г. Херне, июль 2007 г.

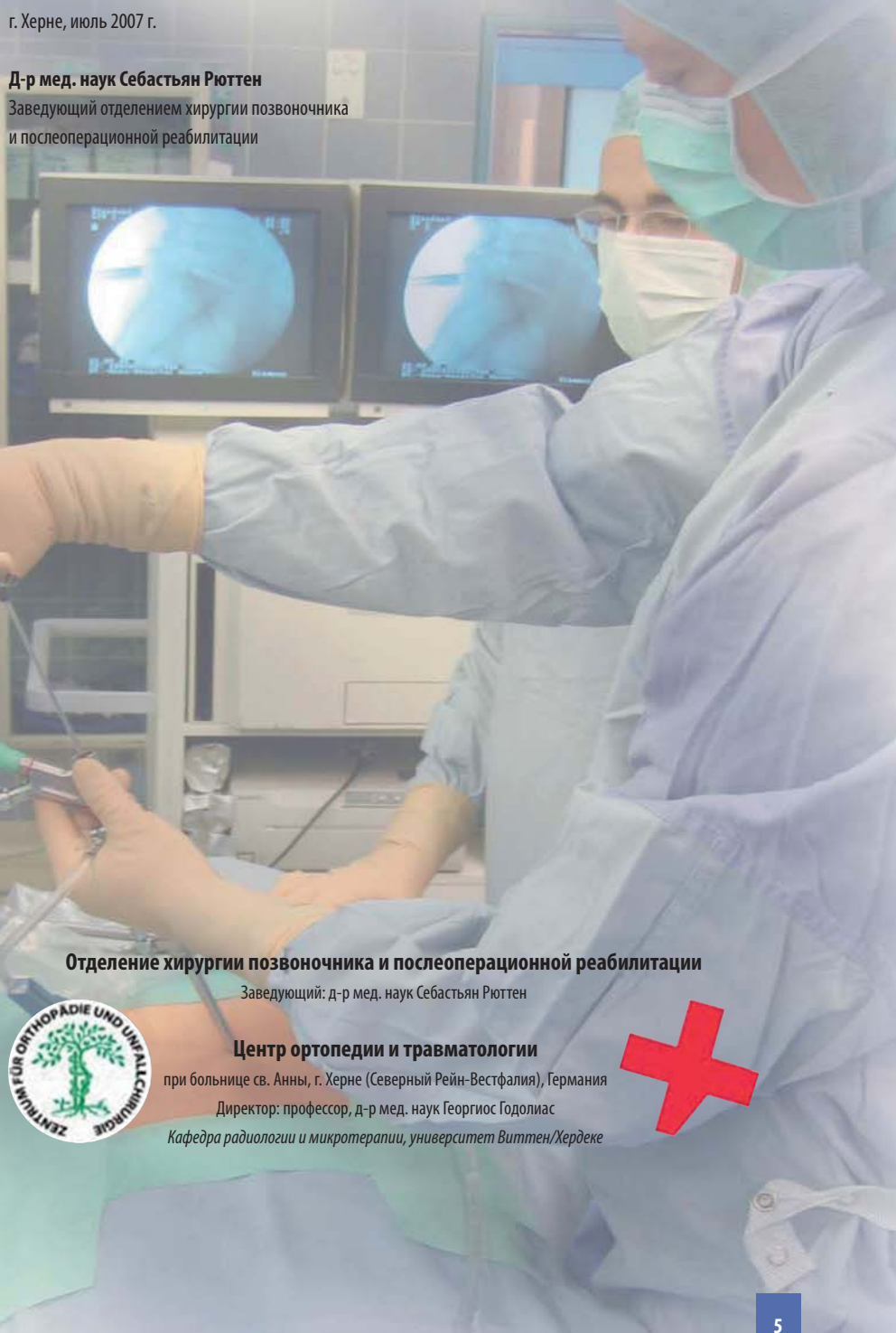Д-р мед. наук Себастьян Рюттен

Заведующий отделением хирургии позвоночника и послеоперационной реабилитации



Разработка новых инструментов позволяет расширить возможности их применения

ским разработкам и новым доступам намечаются изменения, которые, как представляется, являются началом перелома, сопоставимого с распространением артроскопических вмешательств на суставах. Тем не менее, сегодня и в будущем в хирургии позвоночника остаются незаменимыми традиционные и максимально-инвазивные операции. Опиерирующий хирург обязан владеть этими методами, чтобы справиться с проблемами и осложнениями полностью эндоскопических вмешательств, которые могут иметь место при их проведении (как и при любых инвазивных процедурах).



Отделение хирургии позвоночника и послеоперационной реабилитации

Заведующий: д-р мед. наук Себастьян Рюттен

Центр ортопедии и травматологии

при больнице св. Анны, г. Херне (Северный Рейн-Вестфалия), Германия

Директор: профессор, д-р мед. наук Георгиос Годолиас

Кафедра радиологии и микротерапии, университет Виттен/Хердеке



VERTEBRIS lumbal

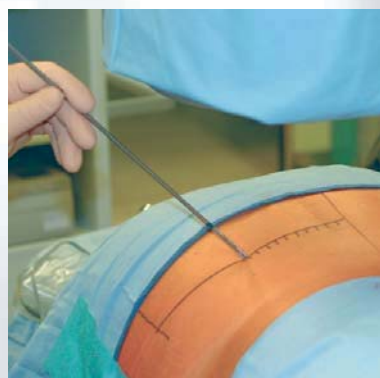Полностью эндоскопическая транс- и экстрафораминальная техника

Результаты чрескожных операций люмбальных межпозвонковых дисков для внутридисковой декомпрессии были опубликованы в начале 1970-х годов. Оптические системы используются для инспекции интерverteбрального промежутка после проведенной открытой операции с начала 1980-х годов. Впоследствии был разработан метод полной эндоскопии с трансфораминальной техникой. Анатомически это означает достижение межпозвонкового диска с заднелатеральным доступом в области межпозвонкового отверстия между выходящим и поперечным спинальным нервом, без необходимости резекции костных или связочных тканей. Точка входа в кожу для оперативного доступа определяется в сантиметрах от средней линии. Эта процедура выполняется обычно для внутридисковой или экстрадисково-фораминальной терапии. Благодаря снижению внутридискового объема и давления достигается уменьшение компрессии, связанной с межпозвонковыми дисками. Технически возможно удаление интра- и экстрафораминального материала грыжи межпозвонкового диска. Однако секвестры, находящиеся внутри спинномозгового канала, обычно можно удалить только ретроградным путем изнутри диска через дефект фиброзного кольца. Эта процедура выполняется по принципу техники «in-out».

Ядерный материал внутри позвоночного канала располагается дорсально от уровня кольца в вентральном эпидуральном пространстве медиально от средней линии ножки. Часто он доходит до средней линии или до противоположной стороны. Клинический опыт показывает, что дефект кольца часто меньше диаметра полости секвестра. Дополнительно в большинстве случаев не существует непрерывного интразонального перехода. При прогрессирующей дегенерации диска или давних грыжах межпозвонковых дисков часто отсутствует сплошная субстанция секвестра. В таких случаях резекция единой частью обычно невозможна. Эти факторы часто препятствуют проведению инструмен-

тальной ретроградной резекции секвестрированного ядерного материала. Таким образом, для достаточной декомпрессии необходим прямой подход к экстрадисковому вентральному эпидуральному пространству с постоянным визуальным контролем.

Наиболее частая локализация люмбальных грыж межпозвонковых дисков – это нижние отделы позвоночника. Диаметр межпозвонкового отверстия уменьшается в направлении от краниального к каудальному отделам. Дополнительное сужение может произойти из-за дегенеративных изменений. Эти анатомические особенности, особенно в нижних отделах, часто делают невозможным экстрадисковый подход к вентральному эпидуральному пространству с визуальным контролем при использовании заднелатерального доступа. Латеральное направление эндоскопа для тангенциального подхода к позвоночному каналу после выполнения доступа также ограничено технически из-за предшествующего участка мягких тканей и дугоотростчатого сустава. Тем самым может быть значительно ограничена предположительная достаточная степень декомпрессии через заднелатеральный доступ.

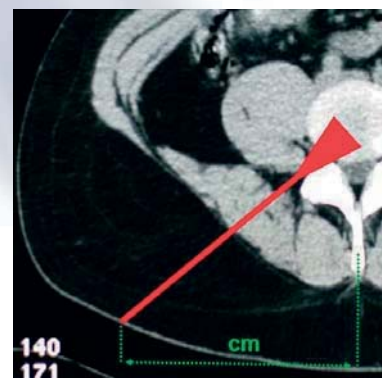

Традиционный заднелатеральный доступ измеряется в сантиметрах от средней линии

Поэтому в последние годы был разработан новый латеральный трансфораминальный доступ.*

В этом случае для определения точки входа в кожу не нужно отмерять расстояние в сантиметрах, определение производится по индивидуальным анатомическим особенностям под рентгенологическим контролем. Доступ позволяет войти в позвоночный канал тангенциально, тем самым обеспечивается необходимая прямая визуализация вентрального эпидурального пространства с постоянной подачей жидкости для достаточной декомпрессии. В сочетании с разработанными в последнее время эндоскопами с большим рабочим каналом, а также соответствующими новыми инструментами, шейверами и фрезами получается широкий, однако четко определенный спектр показаний.

Примерным параметром для декомпрессии внутри позвоночного канала является мобильность в каудальном направлении до середины малой ножки, в краниальном направлении – до начала малой ножки. Сужение отверстий более не является ограничением, их можно



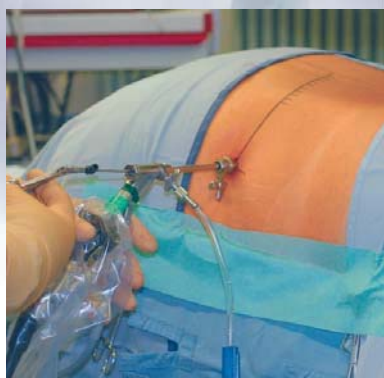При заднелатеральном доступе рабочая область находится преимущественно внутри диска

расширить. Помехой для удачного латерального доступа могут стать органы таза, так что при ортоградном боковом ходе луча он не должен выходить за середину краниально расположенного малого отростка. В самых верхних отделах латеральный доступ ограничен внутренними органами грудной клетки и брюшной полости. Размер межпозвонкового отверстия в краниальном направлении увеличивается и благодаря этому, а также возможности резекции кости, на этом участке достигается больший радиус действия, так что можно выбирать менее латеральный доступ. Для интра- и экстрафораминальной декомпрессии ограничений нет. Для этого также стараются выбирать латеральный доступ, чтобы обеспечить нетравмирующий проход под выходящим спинальным нервом. Оперативная техника доступа при интра- или экстрафораминальных грыжах межпозвонковых дисков, а также стенозе позвоночного канала может отличаться от традиционной, чтобы избежать повреждения определяемых или неопределяемых выходящих люмбальных межпозвонковых дисков для внутридисковой декомпрессии нервов. При этом речь идет об экстрафораминальном доступе.

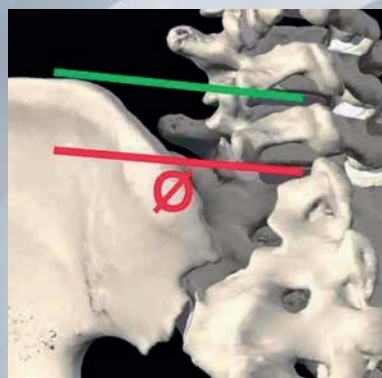
Для интразонального метода, например, при корпородезе или инфекции, часто необходим заднелатеральный доступ. В принципе, доступ всегда зависит от целевой точки, при этом необходимо учитывать особенности индивидуальной патологии и анатомии. Существуют однозначные границы для трансфораминального способа, помимо критериев показаний.

**Рюттен и др. (2005 г.) Исключительно латеральный доступ в спинальный канал для оперативного вмешательства в случае грыжи люмбального диска с использованием эндоскопического однопортально-трансфораминального доступа. - Технология и перспективные результаты на 463 пациентах. Spine 30:2570-2578*

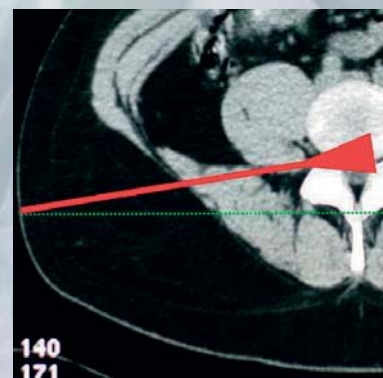
Рюттен и др. (2007 г.) Использование новейшего инструментария и эндоскопов: эндоскопическая резекция грыжи люмбального диска посредством интерламинарного и латерального трансфораминального доступа. J Neurosurg Spine 6:521-530



Латеральный трансфораминальный доступ обеспечивает достижение позвоночного канала на каудальных участках



На нижних участках препятствием при необходимости латерального трансфораминального доступа могут стать органы таза



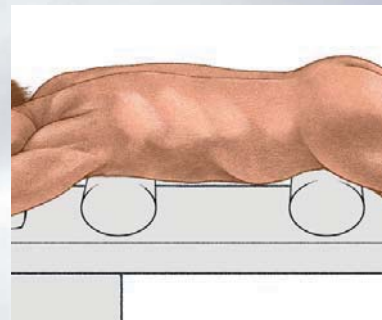
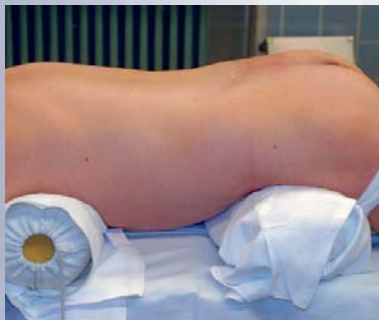Латеральный трансфораминальный доступ смещает рабочую область в позвоночный канал

VERTEBRIS lumbal

Полностью эндоскопическая **транс- и экстрафораминальная** техника

1. Положение пациента

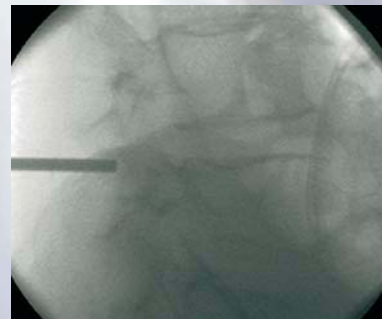
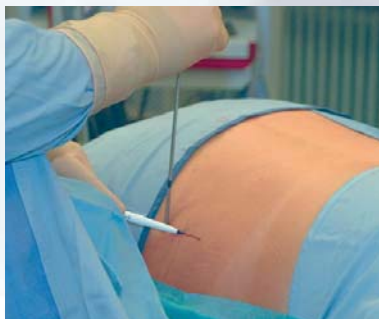Пациент располагается на животе с валиками под тазом и грудной клеткой на столе, пронизаемом для рентгеновских лучей. Во время операции необходимо использовать С-дугу.



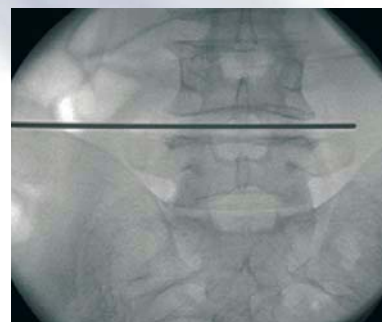
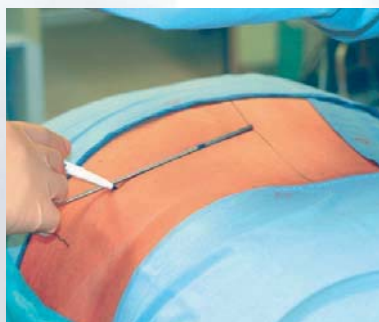Положение на животе с валиком под тазом и грудной клеткой

2. Определение латерального доступа

Доступ определяется под контролем ЭОП и с учетом патологии на основании анатомических ориентиров в ортоградном боковом и прямом-обратном ходе луча. В зависимости от уровня необходимо исключить повреждение органов брюшной полости.




Определение угла введения на основании индивидуальных анатомических ориентиров и признаков линии входа в кожу



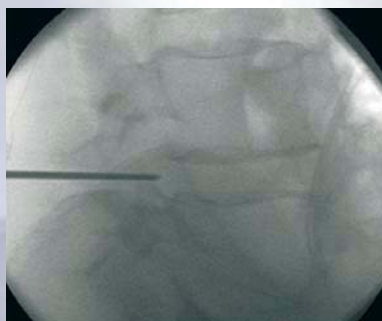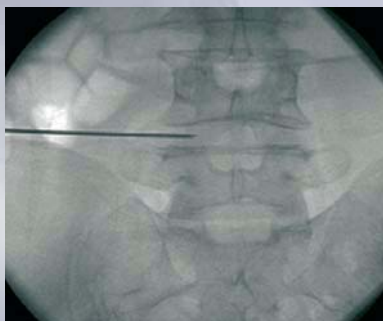Определение уровня межпозвоночного диска в ортоградном прямом-обратном ходе луча и решение о точке входа

3. Выполнение латерального доступа

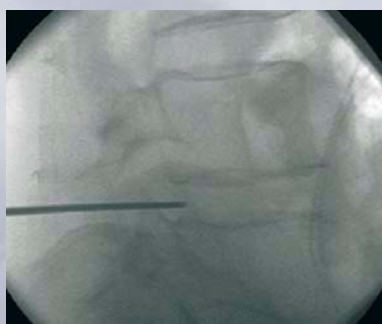
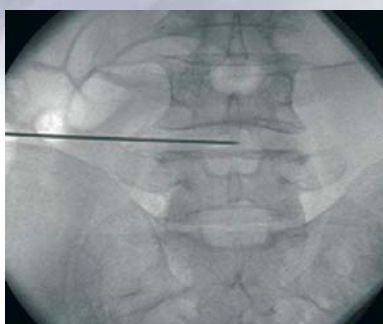Спинальная канюля вводится под контролем ЭОП, щадящим образом для невральных структур, после определения точки входа в кожу и прокола-надреза. Позиционирование относительно позвоночного канала индивидуально и зависит от целевой точки. После этого вводится направляющая спица, а спинальная канюля удаляется.



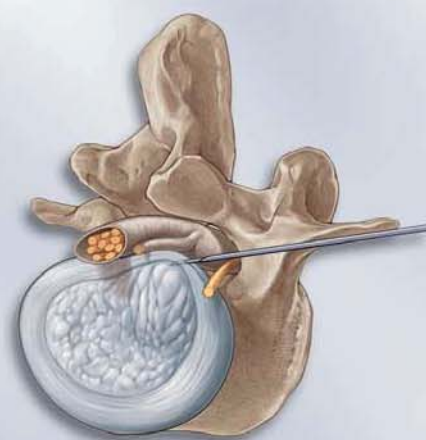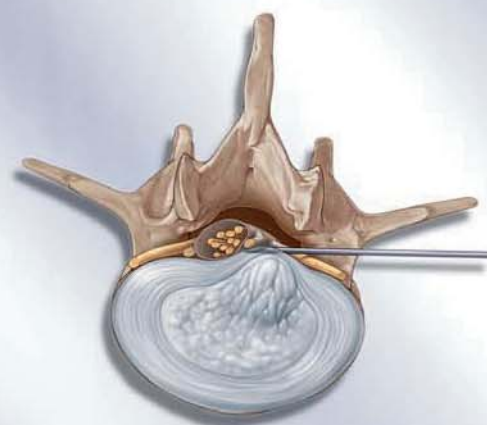
Введенная спинальная канюля



Спинальная канюля в начале позвоночного канала по медиальной линии соприкасается с отростком фиброзного кольца



Спинальная канюля продвигается в фиброзном кольце в направлении позвоночного канала

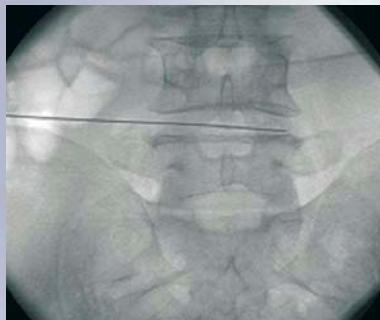


VERTEBRIS lumbal

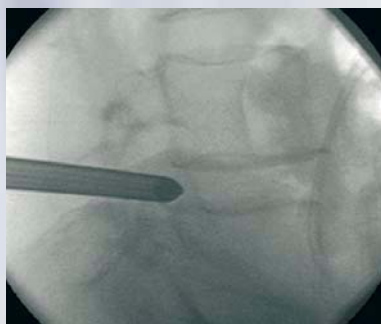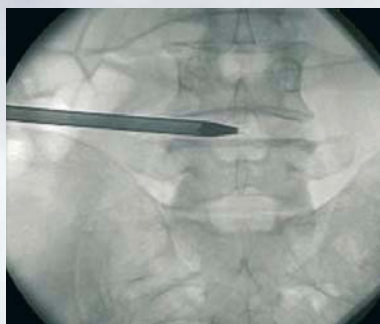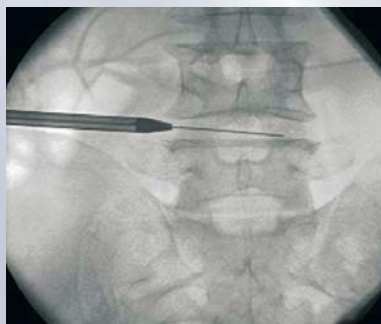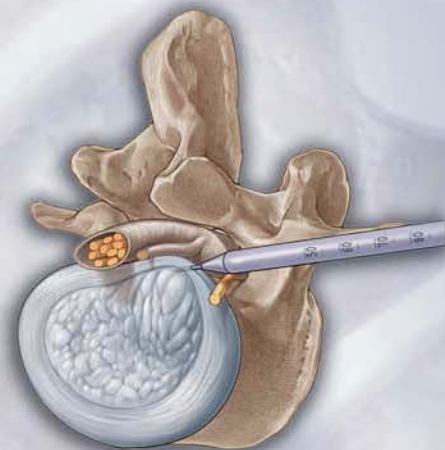Полностью эндоскопическая транс- и экстрафораминальная техника

Дилататор вводится вращательными движениями по направляющей спице сначала до межпозвонкового отверстия, а затем, после удаления направляющей спицы, – в позвоночный канал в зависимости от патологии.

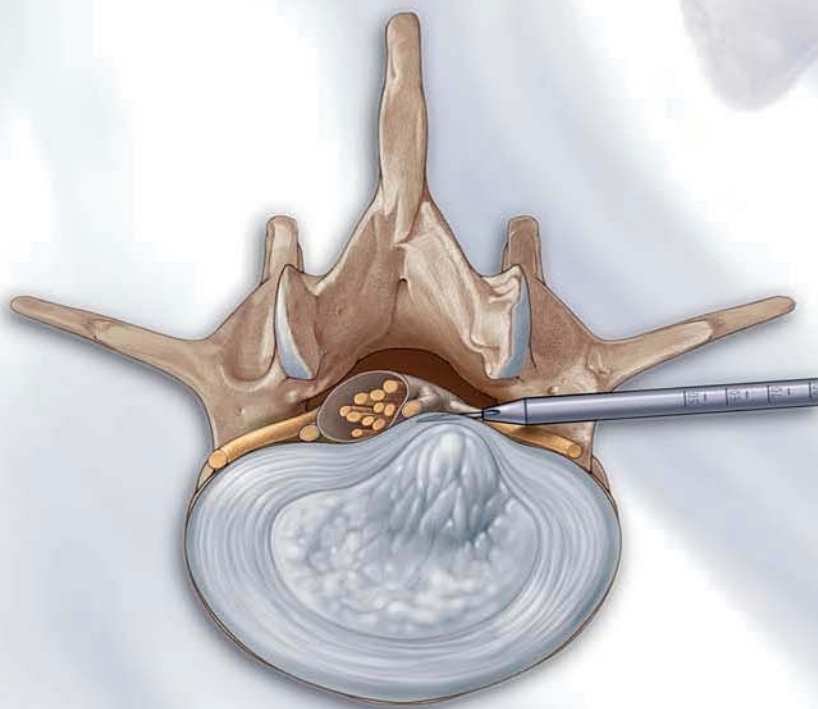
Далее по дилататору проталкивается рабочая гильза со скошенным концом, а расширитель удаляется. Все рабочие шаги должны производиться с защитой невральных структур.

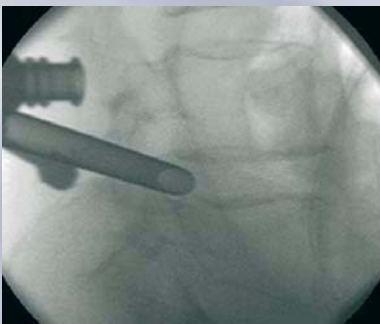
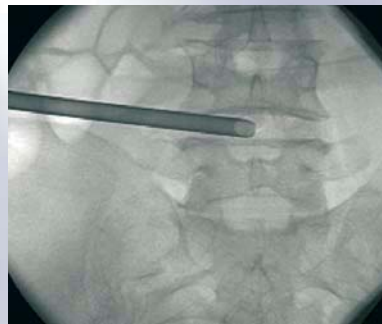
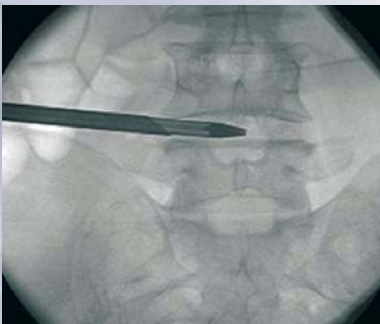
Направляющая спица установлена, спинальная канюля удалена

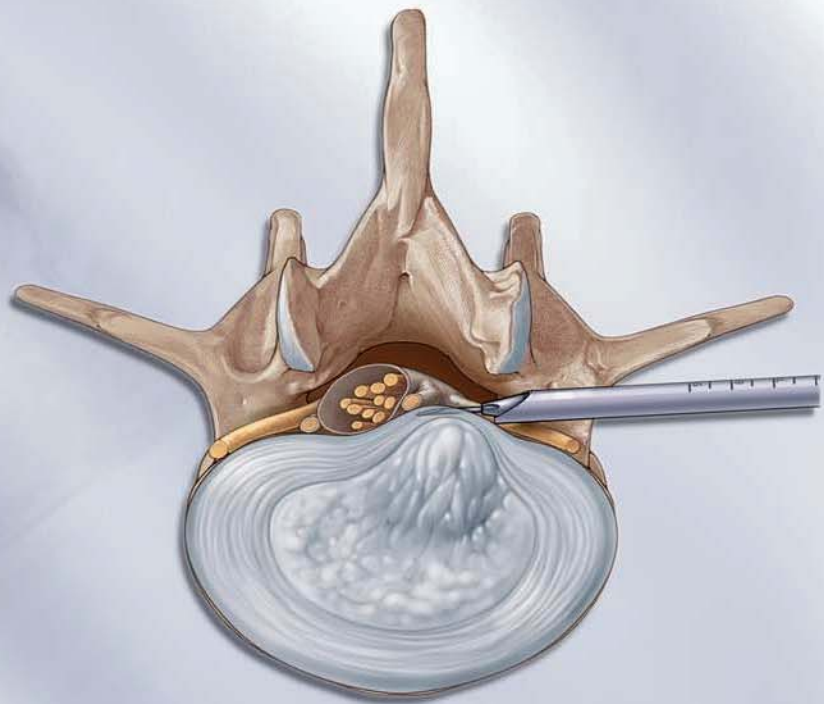


По направляющей спице вводится дилатор, в конечном положении он находится в позвоночном канале или дефекте фиброзного кольца





По дилатору вводится рабочая гильза, дилатор удаляется; скошенное отверстие находится внутри позвоночного канала дорсально относительно кольца



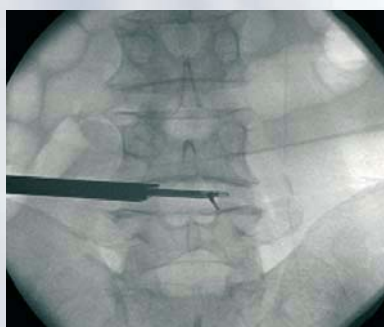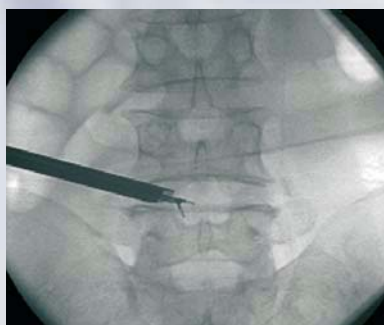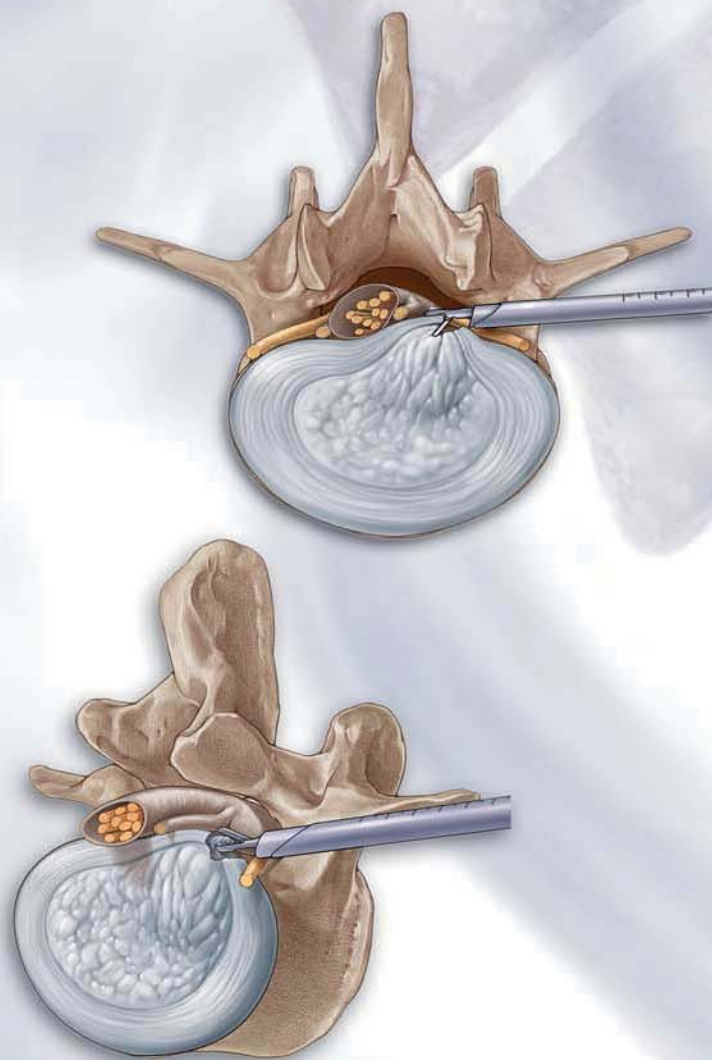
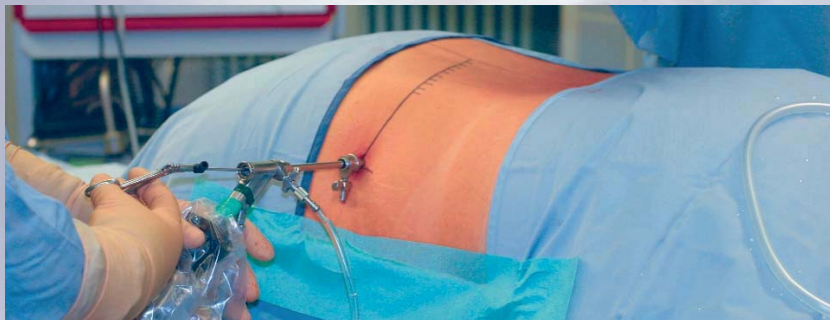VERTEBRIS lumbal

Полностью эндоскопическая транс- и экстрафораминальная техника

4. Проведение операции

Эндоскоп вводится через рабочую гильзу. Операция осуществляется через рабочий канал, располагающийся внутри эндоскопа с постоянной подачей жидкости, под визуальным контролем и при использовании сменных инструментов.

Колпачки оптики и рабочей гильзы следует использовать только кратковременно при кровотечении, ухудшающем видимость, так как если при длительной операции не заметить препятствие для оттока ирригационной жидкости, то теоретически нельзя полностью исключить последствия объемных нагрузок и повышения давления внутри позвоночного канала и связанных с ним прилегающих структур. В целом, как показывает опыт, для данного метода, как и для любой новой методики, существует повышенный риск возникновения осложнений, особенно в период обучения.

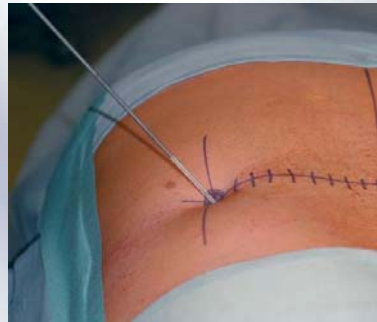


Латеральный доступ позволяет работать в позвоночном канале под визуальным контролем

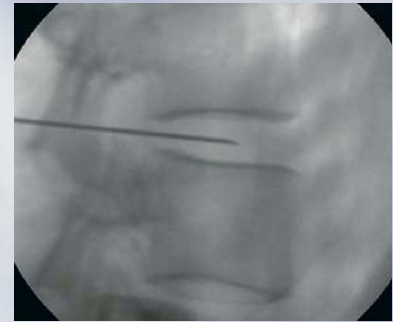
5. Выполнение заднелатерального доступа

Эндоскоп вводится через рабочую гильзу. Операция осуществляется через рабочий канал внутри эндоскопа с постоянной подачей жидкости, под визуальным контролем и при использовании сменных инструментов.

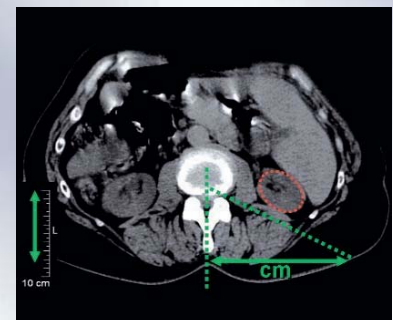
Колпачки оптики и рабочей гильзы следует использовать только временно при кровотечении, ухудшающем видимость, так как если при длительной операции не заметить препятствие для оттока ирригационной жидкости, то теоретически нельзя полностью исключить последствия объемных нагрузок и повышения давления внутри позвоночного канала и связанных с ним прилегающих структур. В целом, как показывает опыт, для данного метода, как и для любой новой методики, существует повышенный риск возникновения осложнений, особенно в период обучения.



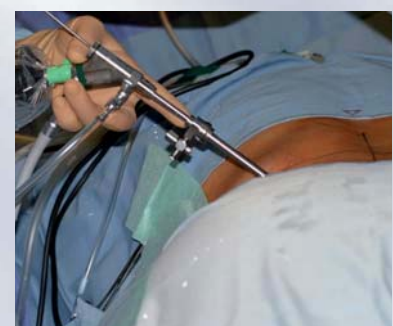Измерение точки входа в сантиметрах латерально от средней линии



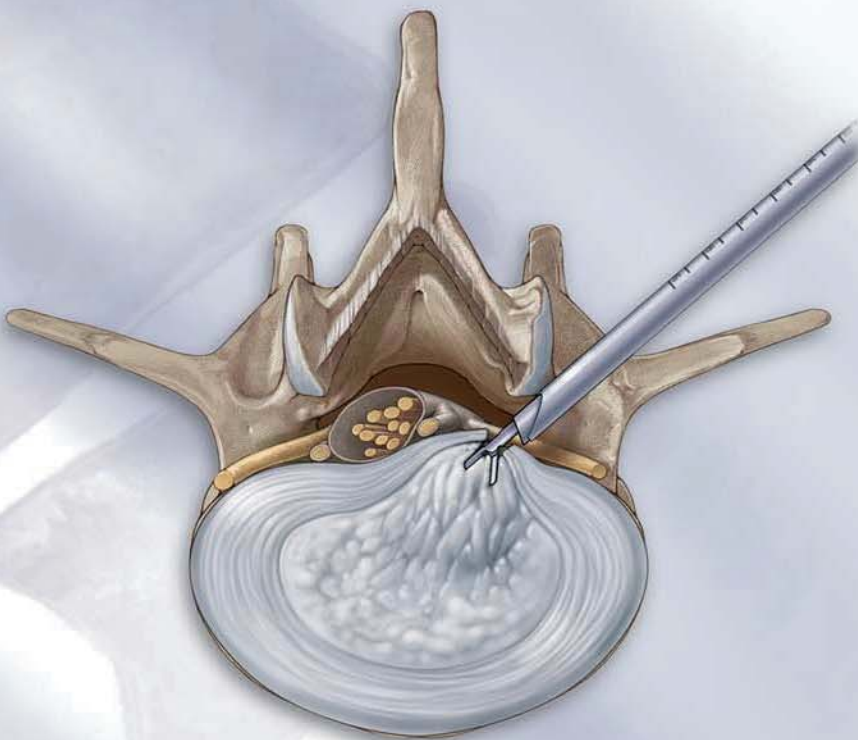Введенная спиальная канюля в требуемой точке назначения может определить локализацию прокола-разреза



На основании предоперационного КТ-сканирования можно выбрать максимальную латеральность доступа во избежание повреждения внутренних органов



Операция с заднелатеральным трансфораминальным доступом



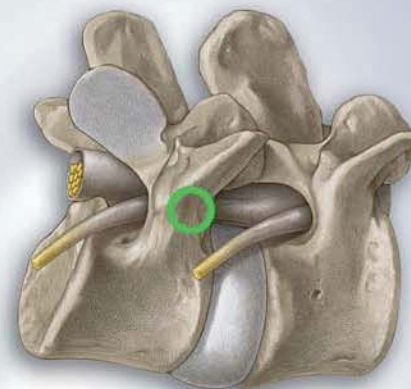
VERTEBRIS lumbal

Полностью эндоскопическая **транс- и экстрафораминальная** техника

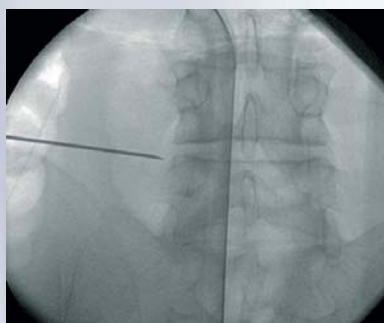
6. Выполнение экстрафораминального доступа

При интра- и экстрафораминальной грыже межпозвонкового диска, а также при стенозе межпозвонкового отверстия существует повышенный риск повреждения выходящих нервов при прохождении отверстия инструментами доступа. В этом случае может потребоваться экстрафораминальный доступ. Точка входа в кожу возможна от заднелатеральной до латеральной. Спинальная канюля вводится в позвоночный канал не через межпозвонко-

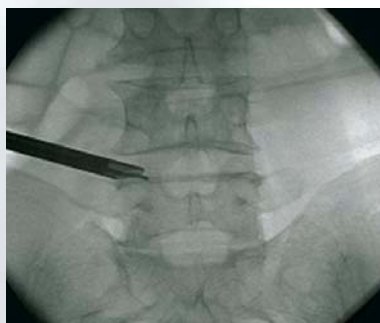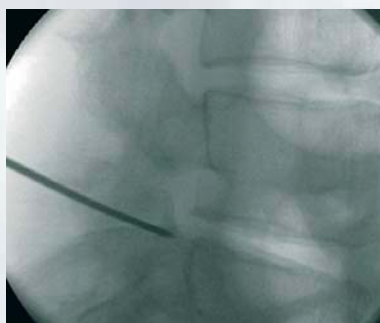
вое отверстие, а через каудальный отросток оперируемого уровня. Здесь находится самая безопасная зона в отношении выходящих нервов, что позволяет избежать опасности травмы, связанной с доступом. Далее, также на отростке, вводятся направляющая спица, дилатор и операционная гильза, также на отростке, до контакта с костью. Под оптическим контролем препарируются анатомические структуры каудального межпозвонкового отверстия, а также выходящий нерв, и проводится оперативное вмешательство щадящим для нервов способом.



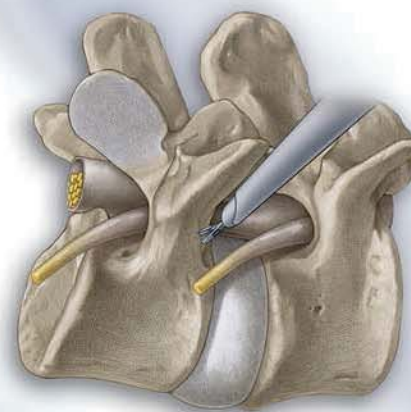
Каудальный отросток представляет собой безопасную зону для выходящего нерва



Введение спинальной канюли через каудальный отросток



Препарирование анатомических структур каудального межпозвонкового отверстия и выходящего спинального нерва

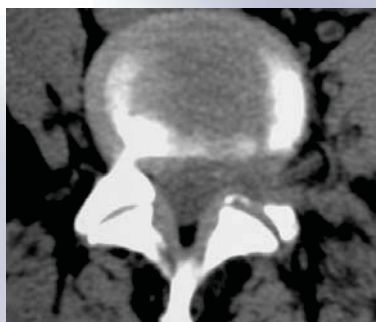


7. Выполнение резекции кости

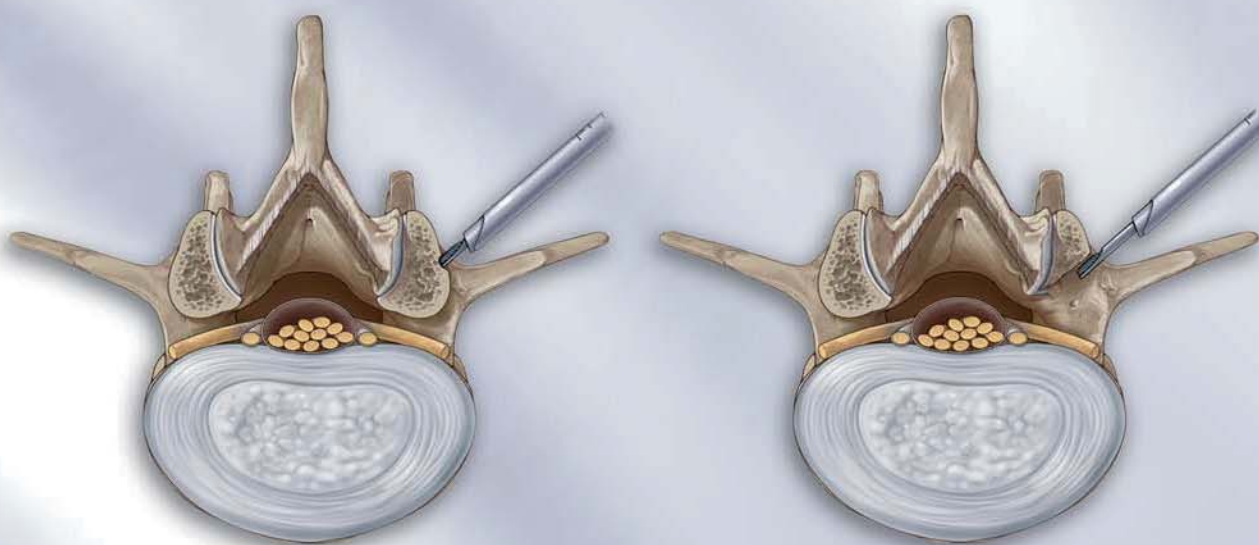Для увеличения мобильности внутри позвоночного канала или при проблемах во время доступа может понадобиться резекция кости. Это может быть необходимо, например, при дегенеративном или конституционном стенозе позвоночного отверстия или при операции по поводу стеноза пазухи. Точка входа в кожу возможна от заднелатеральной до латеральной. После выполнения транс- или экстрафораминального доступа с этой целью необходимо препарировать костные структуры. Обычно речь идет о резекции вентральной части верхнего суставного отростка. При резекции частей каудального отростка следует обращать внимание на то, что эта структура является опорной. Обширная резекция может ослабить биомеханическую структуру и привести к перелому отростка.



Для резекции кости доступны различные фрезы или костные перфораторы



Чтобы добраться до медиального края верхнего суставного отростка, не всегда удается обойтись без вскрытия сустава



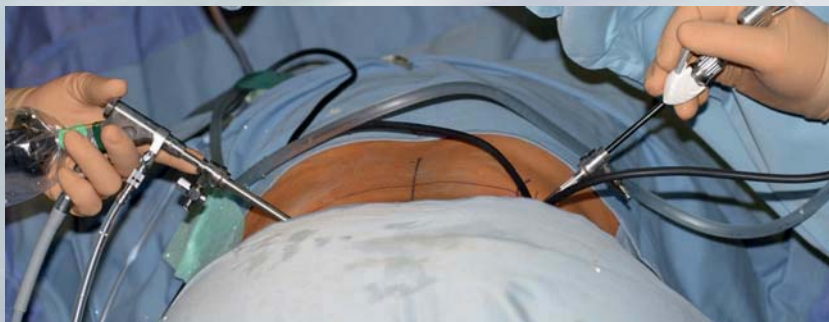Резекция кости обычно касается вентральной части верхнего суставного отростка

VERTEBRIS lumbal

Полностью эндоскопическая **транс- и экстрафораминальная** техника

8. Бипортальный доступ

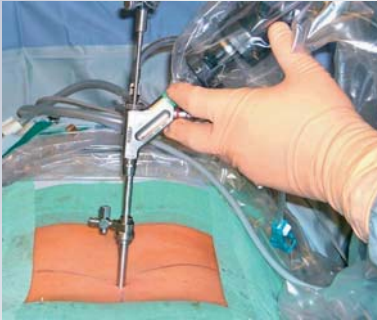Бипортальный способ может быть необходим при специальных показаниях, например, при спондилодисците, установке имплантатов или работа со специальными инструментами. Как правило, доступ осуществляется заднелатерально при помощи обычной техники. Использовать оптику можно либо с одной стороны, либо попеременно.



Бипортальный трансфораминальный доступ

VERTEBRIS lumbal

Полностью эндоскопическая интерламинарная техника

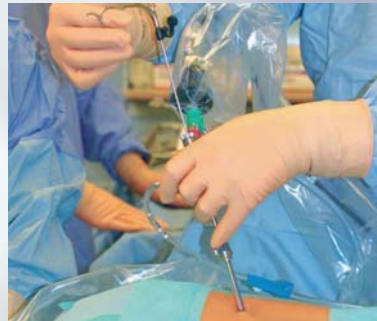

Полный эндоскопический интерламинарный доступ

Предпосылкой успешной операции внутри позвоночного канала является прямая видимость эпидурального пространства в условиях постоянной видимости. В случае применения полностью эндоскопической трансфораминальной техники для этого часто требуется латеральный доступ. Ограничения отверстия для нерва костными и невральными тканями устанавливают границы мобильности, тем самым сужая критерии показаний. Кроме того, препятствием для латерального доступа на нижних уровнях могут стать органы таза. Опыт показывает, что эти ограничения определяют целый ряд патологий, которые технически невозможно оперировать средствами полностью эндоскопического трансфораминального метода.

Для снижения операционной травматизации структур позвоночного канала целесообразно использовать участки доступа с соответствующими анатомическими характеристиками. Наряду с межпозвонковыми отверстиями, можно назвать также Hiatus sacralis и интерламинарное окно. Резекция крупных патологий через Hiatus sacralis средствами эпидуроскопии технически невозможна. Таким образом, остается лишь оперативный доступ через интерламинарное окно, который известен дольше всего и часто используется в хирургии поясничного отдела позвоночника. Этот метод описан с начала 1920-х годов. В дальнейшем были разработаны альтернативные методы, например, заднелатеральная биопсия тела позвонка в конце 1940-х годов или интрадисковая декомпрессия средствами

хемонуклеолиза в начале 1970-х годов. Эндоскопическая инспекция интервертебрального пространства после открытой декомпрессии описана в начале 1980-х годов. При проведении полностью эндоскопических операций хирурги использовали преимущественно трансфораминальную технику с заднелатеральным доступом.



Управление оптикой по принципу джойстика обеспечивает мобильность

С конца 1970-х годов были разработаны методы микрохирургии при помощи микроскопа, получившие статус «Золотого стандарта» для интерламинарной декомпрессии в области позвоночного канала. Описание техники операции под эндоскопическим контролем, так называемой микроэндоскопической операции, было опубликовано в конце 1990-х годов. В данном случае речь идет о визуализации открываемого операционного участка на мониторе при помощи эндоскопа.

В традиционной технике для достижения эпидурального пространства необходимо открывать позвоночный канал. Как правило, это требует не только разреза желтой связки, но также резекции кости. При этом необходим доступ в достаточном объеме, обеспечивающий обзор в позвоночном канале и возможность работы с инструментами. Проблемы могут возникнуть вследствие травматичности доступа, из-за резекции стабилизирующих структур и образования рубцов (в особенности в свете возможных ревизий). Микроскоп существенно

снижает размер доступа и создает очень хорошие условия освещенности и видимости. Обычно не удается избежать резекции структур позвоночного канала. Доступ посредством микроэндоскопической техники может быть более щадящим, чем микроскопический метод. Преимущество заключается в меньшем расстоянии между рабочим полем и системой визуализации. Условия видимости и освещенности обычно хуже. Речь не идет о полностью эндоскопическом методе в прямом смысле этого слова. Сегодня частичная микроэндоскопическая техника доступа комбинируется с техникой оперирования под микроскопом. В целом, для всех методов необходимо выбирать доступ в большем объеме, чем это необходимо для работы собственно в позвоночном канале.

Поэтому, чтобы использовать преимущества трансфораминального метода проведения операций и артроскопии, в последние годы был разработан новый полностью эндоскопический интерламинарный доступ.*

* Рюттен и др. (2006 г.) Новая эндоскопическая технология интерламинарного оперативного вмешательства в случае грыжи люмбального диска с применением 6-мм эндоскопов: проспективные 2-летние результаты на 331 пациенте. *Minim Invasive Neurosurgery* 49:80-87

Рюттен и др. (2007 г.) Использование новейшей инструментальной и эндоскопической техники: эндоскопическая резекция грыжи люмбального диска посредством интерламинарного и латерального трансфораминального доступа. *J Neurosurg Spine* 6:521-530

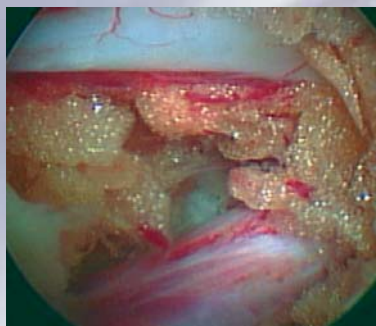
VERTEBRIS lumbal

Полностью эндоскопическая **интерламинарная** техника

Система освещения и создания изображения с углом обзора 25° находится прямо в рабочей области, что позволяет минимизировать травматизацию не только по ходу пути доступа, но и в структурах позвоночного канала. Постоянная подача жидкости обеспечивает прекрасные условия видимости. Управление новым эндоскопом по принципу джойстика гарантирует мобильность. Защита невралжных структур осуществляется благодаря тому, что скошенная операционная гильза действует как крючок для нерва. В комбинации с заново разработанными инструментами обеспечивается поистине минимальная инвазивность метода.

Показаниями к операции являются прежде всего патологии внутри позвоночного канала. Следует учитывать размер интерламинарного окна, которое может затруднить свободный проход эндоскопа. В этом случае можно выполнить фрезерование кости до достижения целевой точки, не открывая желтую связку и не повреждая дугоотростчатый сустав. В большинстве случаев следует избегать резекции кости, однако при патологических стенозах спинномозгового канала это не всегда возможно. Разрез в желтой связке можно уменьшить до нескольких миллиметров, так как эластичность сухожилия позволяет войти в спинномозговой канал. При этом возможности доступа к контралатеральной части позвоночного канала соответствуют традиционным операциям. С целью уменьшения резекции структур позвоночного канала, в краниокаудальном направлении можно использовать доступ через соседние уровни. Полностью эндоскопическая интерламинарная техника позволяет проводить селективные операции по поводу патологий, расположенных внутри позвоночного канала с минимальной травматичностью доступа. Для внутридисковых, интра- или экстрафораминальных вмешательств часто более подходит трансфораминальный доступ. Как правило, трансфораминальный метод имеет больше ограничений по сравнению с интерламинарным, однако в то же самое время он является более щадящим для тканей. Вследствие анатоми-

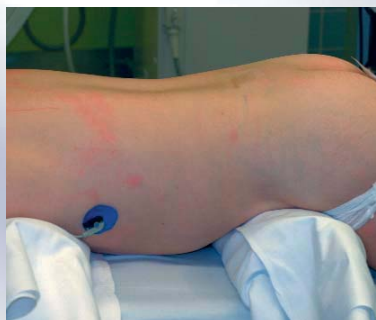ческих и патологических условий процентное соотношение трансфораминального и интерламинарного методов на практике составляет примерно 40 к 60.



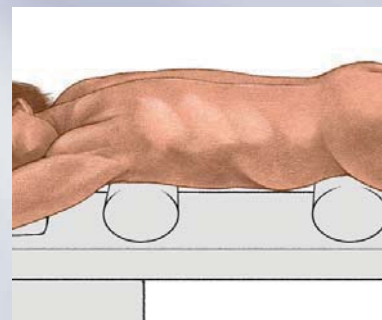
Интерламинарный доступ обеспечивает превосходный обзор структур позвоночного канала

1. Положение пациента

Пациент располагается на животе с валиками под тазом и грудной клеткой на столе, пронизаемом для рентгеновских лучей. Во время операции необходимо использовать С-дугу.

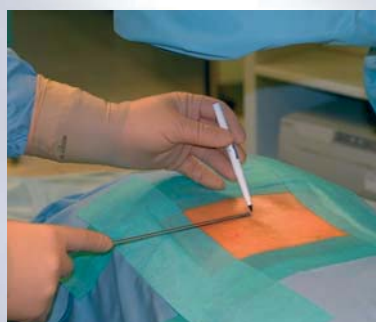


Положение на животе с валиком под тазом и грудной клеткой

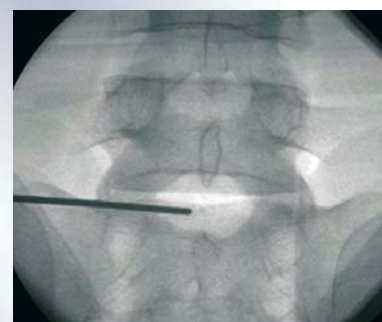

2. Определение доступа

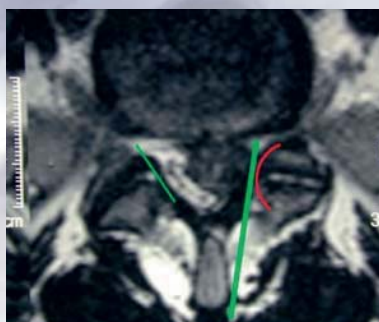Доступ определяется под контролем ЭОП и с учетом патологии на основании анатомических ориентиров в передне-заднем ходе луча. Он должен проходить как можно более медиально в интерламинарном окне, чтобы облегчить вход под расположенным наискось дугоотростчатый суставом в латеральном направлении.




Признаки точки входа в кожу



Точка входа должна располагаться как можно более медиально



Следует создать возможность входа под дугоотростчатыми суставами



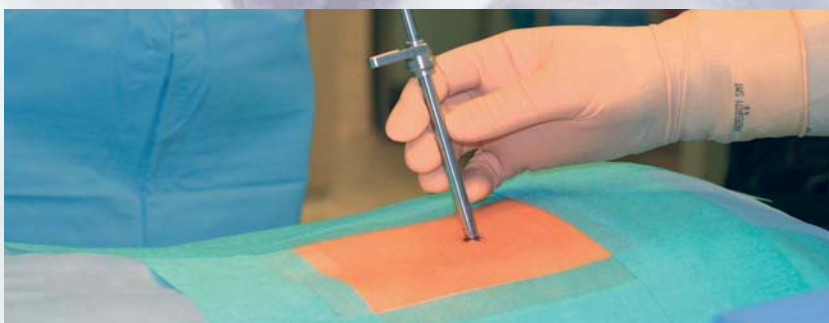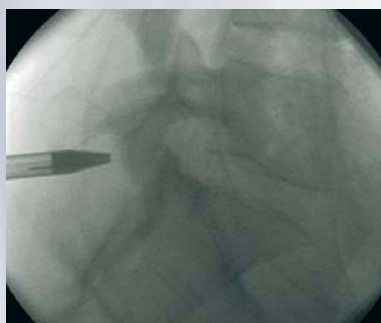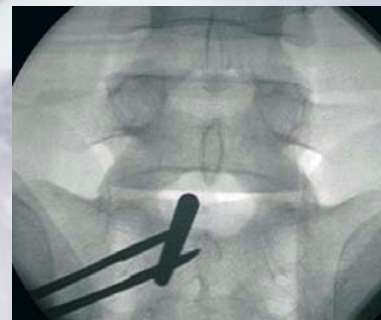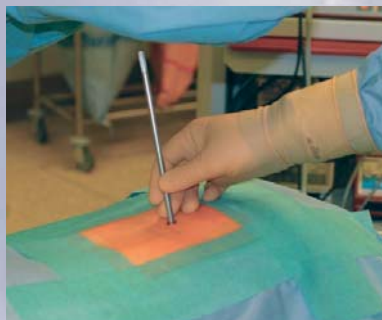Прокол-разрез

VERTEBRIS lumbal

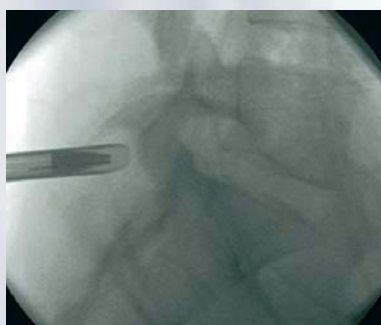
Полностью эндоскопическая **интерламинарная** техника

3. Выполнение доступа

После определения точки входа в кожу и прокола-разреза дилататор вводится до Ligamentum flavum под прямым-обратным контролем ЭОП. Дальнейшие действия производятся в боковом ходе луча. По дилататору в направлении связки проталкивается рабочая гильза со скошенным отверстием, затем расширитель удаляют.



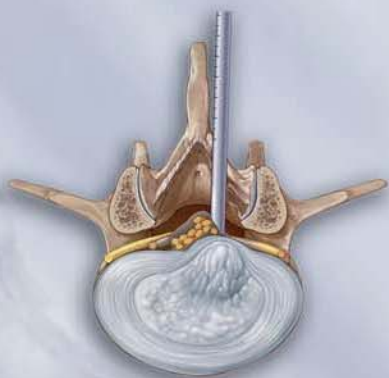
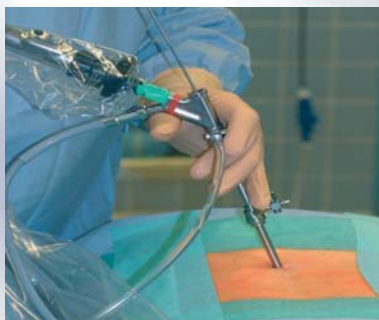Введение расширителя, а затем гильзы под контролем ЭОП



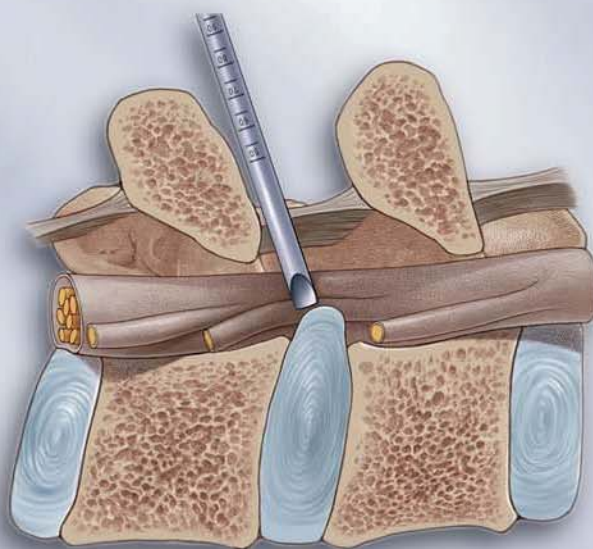
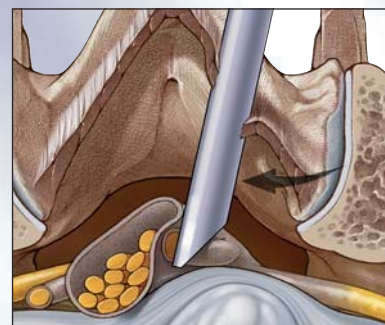
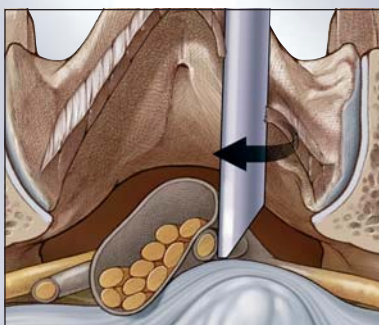


4. Для проведения операции

Эндоскоп вводится через рабочую гильзу. Операция осуществляется через рабочий канал внутри эндоскопа с постоянной подачей жидкости, под визуальным контролем и при использовании сменных инструментов. После того, как открыта желтая связка, можно войти в позвоночный канал. Управление оптикой по принципу джойстика обеспечивает мобильность. Скошенная рабочая гильза используется в качестве второго инструмента, при вращении она может служить защитой невралжных структур.



Благодаря возможности поворота скошенная рабочая гильза может использоваться как второй инструмент

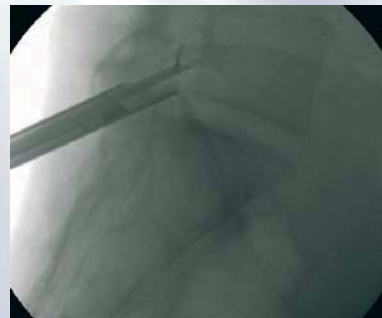
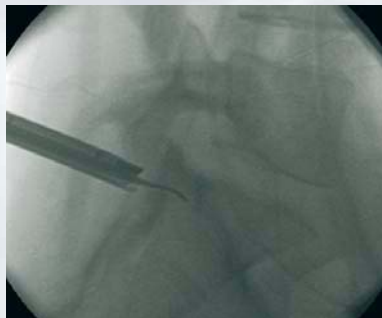
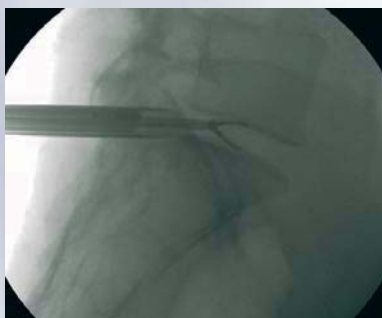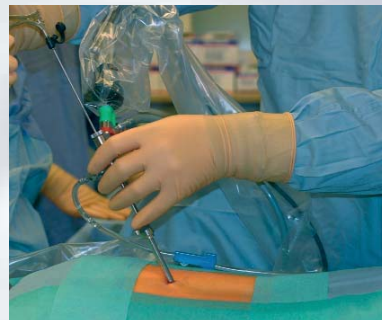VERTEBRIS lumbal

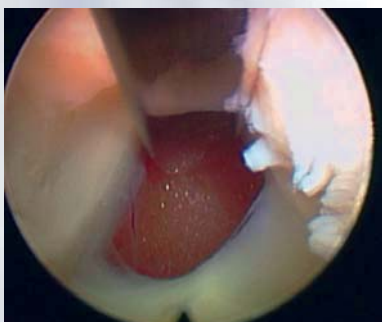Полностью эндоскопическая **интерламинарная** техника

Колпачки оптики и рабочей гильзы следует использовать только кратковременно при кровотечении, ухудшающем видимость, так как если при длительной операции не заметить препятствие для оттока ирригационной жидкости, то теоретически нельзя полностью исключить последствия объемных нагрузок и повышения давления внутри позвоночного канала и связанных с ним прилегающих структур. Следует избегать длительной и непрерывной чрезмер-

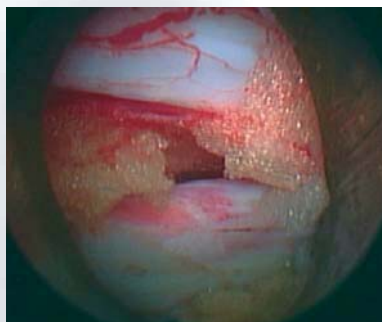
ной ретракции рабочей гильзы в невральных структурах в медиальную сторону, особенно на краниальных уровнях, или же проводить ее с перерывами, чтобы избежать опасности неврологических повреждений. В целом, как показывает опыт, для данного метода, как и для любой новой методики, существует повышенный риск возникновения осложнений, особенно в период обучения.



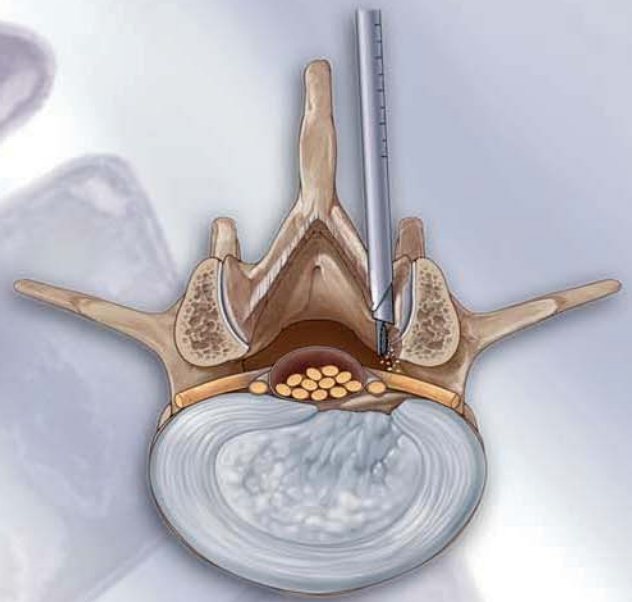
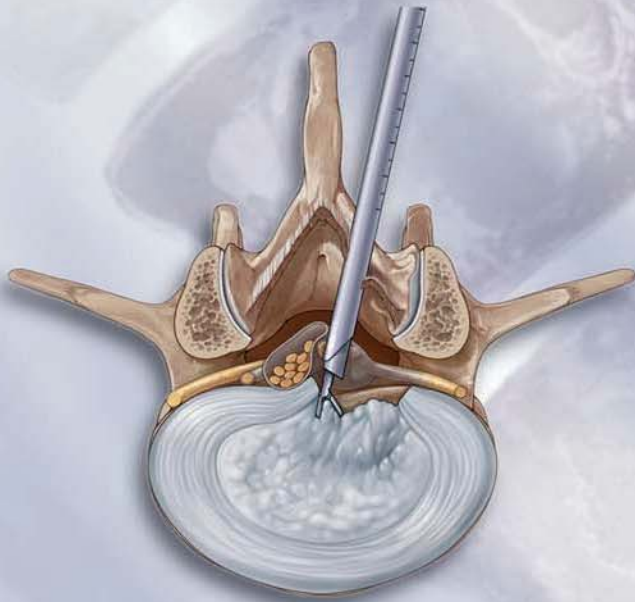Управление по принципу джойстика обеспечивает мобильность



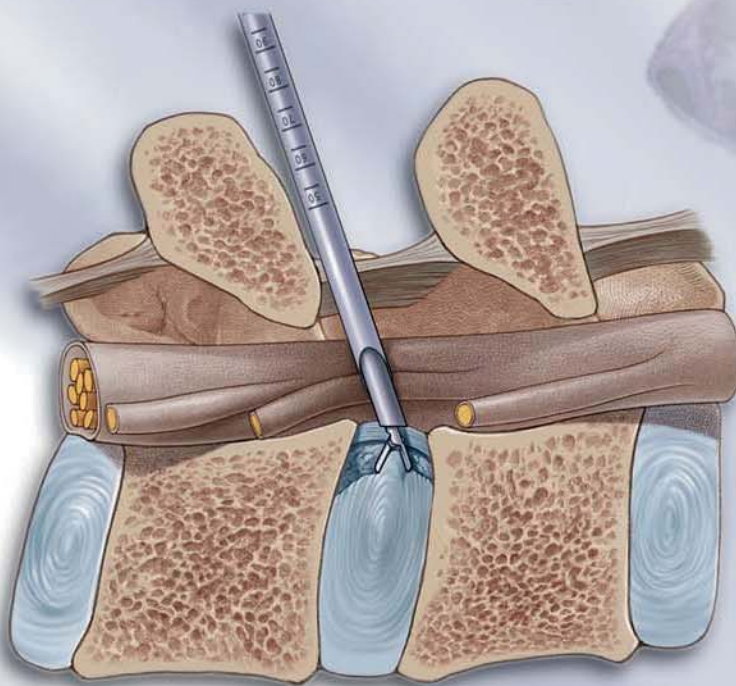
Раскрытие желтой связки



Изображение Ахилла на уровне L5/S1



Имеющиеся инструменты и фрезы обеспечивают резекцию кости в необходимом объеме



Интерламинарный доступ позволяет работать в позвоночном канале под визуальным контролем

VERTEBRIS lumbal

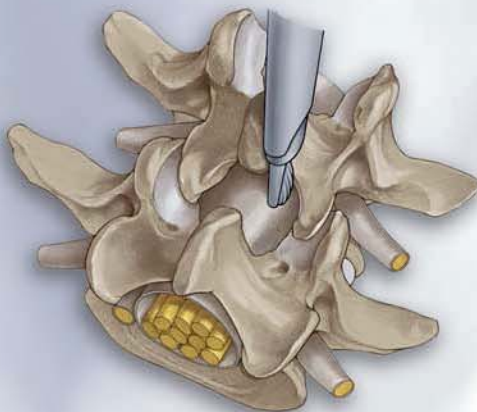
Полностью эндоскопическая **интерламинарная** техника

5. Выполнение резекции кости

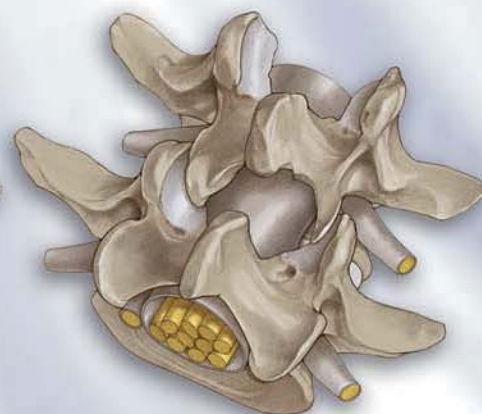
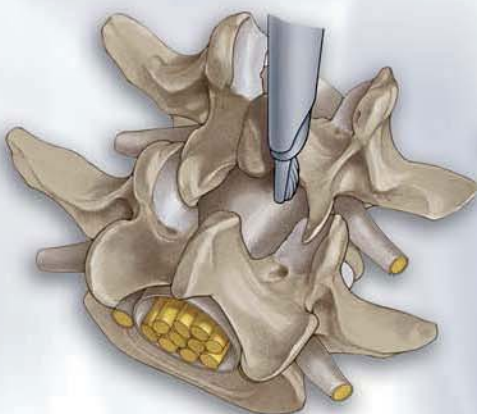
Для расширения мобильности внутри позвоночного канала или при проблемах доступа может потребоваться резекция кости. Это может быть необходимо, например, при секвестрированных грыжах межпозвонковых дисков, малом интерламинарном окне или при операциях по поводу стеноза пазухи. После выполнения доступа производится препарирование костных структур. Более целесообразно начинать декомпрессию с каудального конца нижнего суставного отростка. После этого в зависимости от патологии выполняется резекция медиальных частей нисходящей и восходящей поверхности или каудальной и краниальной пластинки.



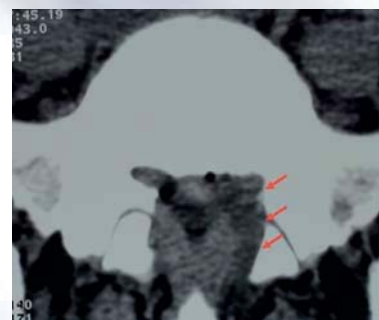Для резекции кости доступны различные фрезы или костные перфораторы, которые вводятся через интраэндоскопический рабочий канал



Более целесообразно начинать декомпрессию с каудального конца нижнего суставного отростка



Объем резекции кости зависит от патологии



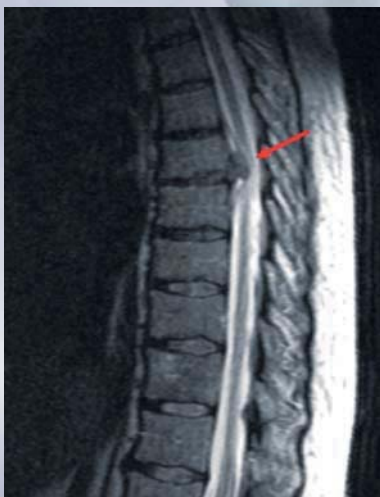Латеральная резекция кости производится на дне позвоночного канала непосредственно в рабочей области

VERTEBRIS thorakal

Предисловие

В области грудного отдела позвоночника в зависимости от патологии и анатомии возможны трансфораминальный и интерламинарный доступы. Основные показания – это торакальные грыжи межпозвонковых дисков без сильной компрессии спинного мозга, симптомы которых сохраняются, несмотря на консервативное лечение. Обычно технически операбельными являются только латеральные патологии, так как из-за опасности повреждения необходимо избегать осуществления манипуляций на спинном мозге, а латеральный трансфораминальный доступ через органы грудной клетки невозможен. Для планирования трансфораминального

структур, что также ограничивает доступ и оперативные вмешательства. В случаях сомнения в отношении анатомии, патологии или симптоматики единственной подходящей возможностью может оказаться только операция традиционными методами.



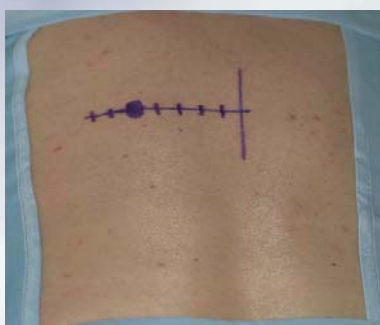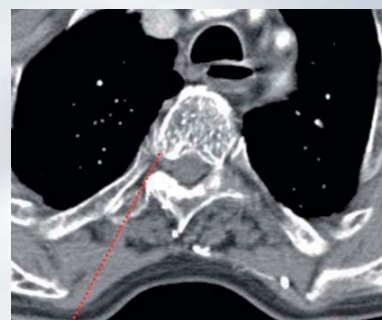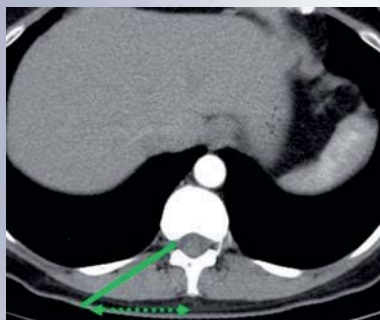
Торакальная грыжа межпозвонкового диска

доступа перед операцией всегда следует выполнять КТ-сканирование, чтобы определить безопасную точку входа в кожу и возможность свободного доступа к межпозвонковому диску. Для интерламинарного доступа обычно необходима резекция кости, так как размер интерламинарного отверстия, в особенности латерально от спинного мозга, как правило, недостаточен. Техническое выполнение обоих видов доступа соответствует люмбальному методу и возможно от цервикоторакального до тораколюмбального перехода. В целом, в отличие от поясничного отдела позвоночника, в грудном отделе выше риск повреждения нервных и окружающих

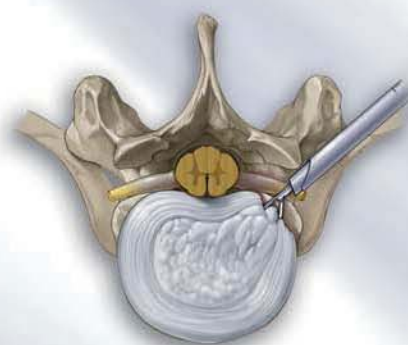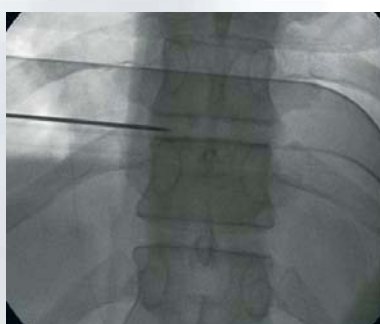
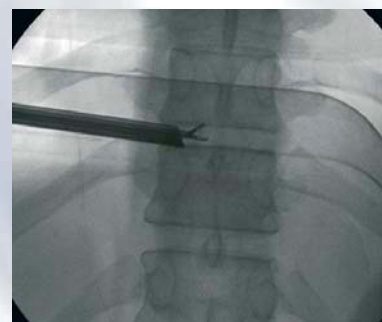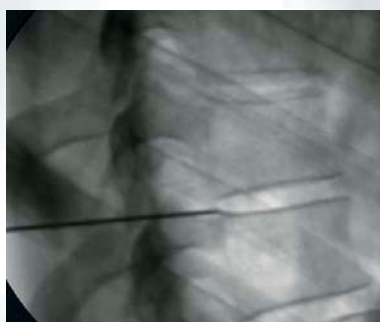VERTEBRIS thorakal

1. Полностью эндоскопическая трансфораминальная техника

Доступ определяется на основании предоперационного КТ-сканирования. Структуры, повреждения которых следует избегать, таковы: в латеральном направлении – легкое, в медиальном – спинной мозг, в вентральном – сосуды. Могут возникнуть препятствия для доступа из-за анатомических или дегенеративных костных структур, например, ребер, поперечных отростков или остеофитов. Как правило, необходим выраженный задний доступ.

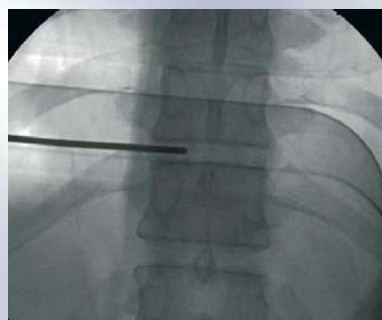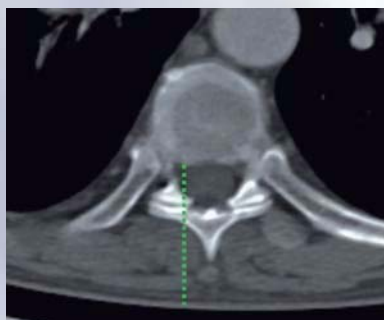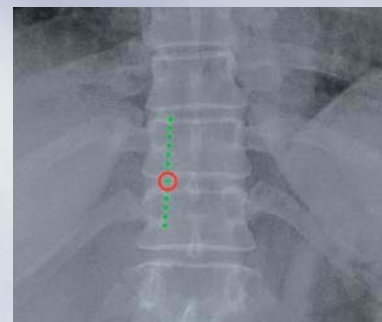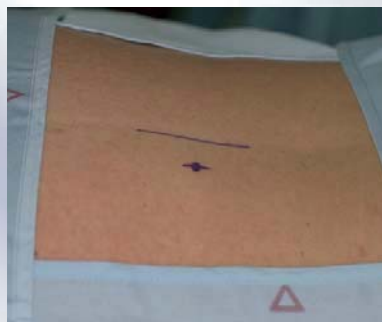


Во избежание повреждений спинальную канюлю следует вводить в прямом-обратном ходе луча параллельно межпозвонковому промежутку, ориентировать ее в межпозвонковом отверстии строго каудально и при контакте с межпозвонковым диском пройти в межпозвонковое отверстие точно между медиальной и латеральной линией ножки. Для повышения безопасности спинальную канюлю можно сначала вывести на костные структуры позвоночного сустава, а затем ориентироваться вдоль кости в вентральном направлении. После введения расширителя, операционной гильзы и оптики во время операции следует обращать особое внимание на спинной мозг, расположенный медиально.



2. Полностью эндоскопическая интерламинарная техника

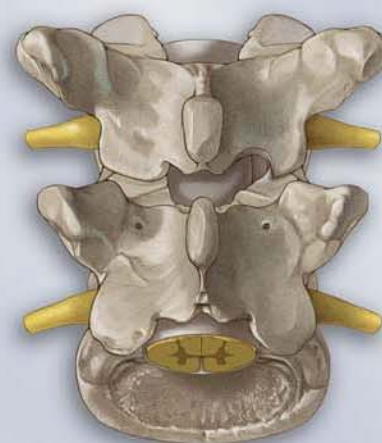
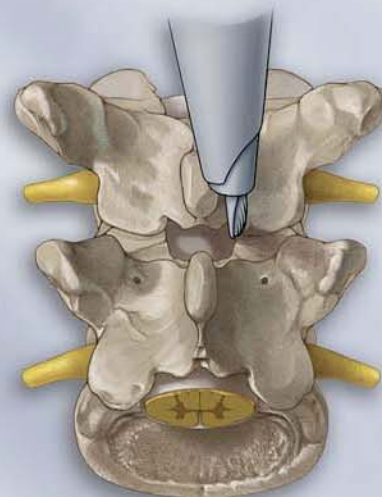
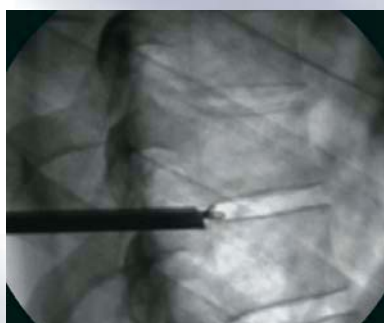Точка входа в кожу находится, как для цервикальной фораминотомии, над позвоночным суставом или межпозвоночным диском на медиальной линии ножки. Здесь можно достигнуть позвоночного канала, не затрагивая спинной мозг.



После введения расширителя, операционной гильзы и оптики размер интерламинарного окна, как правило, бывает недостаточным, чтобы войти в позвоночный канал без резекции кости. В этом случае нужно выполнить щадящее фрезерование медиальных частей поверхностей суставов, при необходимости

также краниальную и каудальную пластинки. Латеральный позвоночный канал до межпозвоночного диска должен быть доступен без

манипуляций на спинном мозге в медиальном направлении. Ограничений для расширения в кранио-каудальном направлении нет.



VERTEBRIS

Базовый комплект **VERTEBRIS lumbal trans/ extraforaminal** по д-ру Рюттену

Комплект № 892101111

Позиция	Типы	Кол-во
Дискоскоп Panoview Plus, 25°, рабочая длина 207 мм, Ø 6,9 x 5,6 мм, рабочий канал Ø 4,1 мм	89210.1254	1
Конический переходник	8791.751	1
Мембранная насадка	8792.451	1
Комплект спинальных канюль, 10 шт., стерильные, рабочая длина 150 мм, Ø 1,25 мм	4792.803	1
Дилататор, Ø 6,9 мм	89220.1508	1
Рабочая гильза со скошенным окном, Ø 8,0 мм, рабочая длина 185 мм	89220.1078	1
Удлинительная гильза, Ø 8,0 мм	89220.1408	1
Насадка на рабочую гильзу, Ø 8,0 мм	89200.1008	1
Микроперфоратор, Ø 2,5 мм, рабочая длина 360 мм	8792.671	1
Костные микрокусачки с длинными браншами, Ø 2,5 мм, рабочая длина 360 мм	89240.1125	1
Захватывающие щипцы для пульпозного ядра, Ø 3,0 мм, рабочая длина 360 мм	89230.1003	1
Захватывающие щипцы для пульпозного ядра, Ø 4,0 мм, рабочая длина 360 мм	89230.1004	1
Перфоратор с трубчатым стержнем, Ø 4,0 мм, рабочая длина 360 мм	89240.1904	1
Диссектор, нетравмирующий, Ø 2,5 мм, рабочая длина 350 мм	8792.591	1
Диссектор, нетравмирующий, Ø 4,0 мм, рабочая длина 350 мм	89250.1004	1
Инструмент X-Tractor	89230.0000	1
Молоток	8866.956	1
Генератор Power Control	2303.001	1
Ручка с приводом Power Stick M4	8564.121	1
Резектор, Ø 4,0 мм, рабочая длина 350 мм	89970.1004	1
Овальная фреза с боковой защитой, Ø 4,0 мм, рабочая длина 350 мм	89970.1504	1
Овальная фреза с фронтальной защитой, Ø 4,0 мм, рабочая длина 350 мм	89970.1514	1
Радиочастотный прибор «Surgitron»	2343.001/.002	1
Рукоятка Trigger-Flex, в комплекте	8792.691	1
Биполярные электроды Trigger-Flex	4792.6912	1

VERTEBRIS

Базовый комплект **VERTEBRIS lumbal/thorakal interlaminär** по д-ру Рюттену

Комплект № 892102222

Позиция	Типы	Кол-во
Дискоскоп Panoview Plus, 25°, рабочая длина 165 мм, Ø 6,9 x 5,6 мм, рабочий канал Ø 4,1 мм	89210.3254	1
Конический переходник	8791.751	1
Мембранная насадка	8792.451	1
Дилататор, Ø 6,9 мм	89220.1508	1
Рабочая гильза со скошенным окном, Ø 8,0 мм, рабочая длина 120 мм	89220.3008	1
Насадка рабочей гильзы, Ø 8,0 мм	89200.1008	1
Микроперфоратор, Ø 2,5 мм, рабочая длина 360 мм	8792.671	1
Костные микрокусачки с длинными браншами, Ø 2,5 мм, рабочая длина 360 мм	89240.1125	1
Захватывающие щипцы для пульпозного ядра, Ø 3,0 мм, рабочая длина 360 мм	89230.1003	1
Захватывающие щипцы для пульпозного ядра, Ø 4,0 мм, рабочая длина 360 мм	89230.1004	1
Перфоратор с трубчатым стержнем, Ø 4,0 мм, рабочая длина 360 мм	89240.1904	1
Диссектор, нетравмирующий, Ø 2,5 мм, рабочая длина 350 мм	8792.591	1
Диссектор, нетравмирующий, Ø 4,0 мм, рабочая длина 350 мм	89250.1004	1
Генератор Power Control	2303.001	1
Ручка с приводом Power Stick M4	8564.121	1
Резектор, Ø 4,0 мм, рабочая длина 350 мм	89970.1004	1
Овальная фреза с боковой защитой, Ø 4,0 мм, рабочая длина 350 мм	89970.1504	1
Овальная фреза с фронтальной защитой, Ø 4,0 мм, рабочая длина 350 мм	89970.1514	1
Радиочастотный прибор «Surgitron»	2343.001/.002	1
Рукоятка Trigger-Flex, в комплекте	8792.691	1
Биполярные электроды Trigger-Flex	4792.6912	1

VERTEBRIS

Базовый комплект **VERTEBRIS thorakal transforaminal** по д-ру Рюттену

Комплект № 892103333

Позиция	Типы	Кол-во
Дискоскоп Panoview Plus, 25°, рабочая длина 207 мм, Ø 5,9 x 5,0 мм, рабочий канал Ø 3,1 мм	89210.1253	1
Конический переходник	8791.751	1
Мембранная насадка	8792.451	1
Комплект спинальных канюль, из 10 шт., стерильный, рабочая длина 150 мм, Ø 1,25 мм	4792.803	1
Дилататор, Ø 5,9 мм	8792.764	1
Рабочая гильза со скошенным окном, Ø 7,0 мм, рабочая длина 185 мм	89220.1047	1
Удлинительная гильза, Ø 7,0 мм	89220.1407	1
Насадка рабочей гильзы, Ø 7,0 мм	89200.1007	1
Микроперфоратор, Ø 2,5 мм, рабочая длина 360 мм	8792.671	1
Костные микрокусачки с длинными браншами, Ø 2,5 мм, рабочая длина 360 мм	89240.1125	1
Захватывающие щипцы для пульпозного ядра, Ø 3,0 мм, рабочая длина 360 мм	89230.1003	1
Перфоратор на трубчатом стержне, Ø 3,0 мм, рабочая длина 360 мм	89240.1903	1
Диссектор, нетравмирующий, Ø 2,5 мм, рабочая длина 350 мм	8792.591	1
Диссектор, нетравмирующий, Ø 3,0 мм, рабочая длина 350 мм	89250.1003	1
Инструмент X-Tractor	89230.0000	1
Молоток	8866.956	1
Генератор Power Control	2303.001	1
Ручка с приводом Power Stick M4	8564.121	1
Резектор, Ø 3,0 мм, рабочая длина 350 мм	89970.1003	1
Овальная фреза с боковой защитой, Ø 3,0 мм, рабочая длина 350 мм	89970.1503	1
Овальная фреза с фронтальной защитой, Ø 3,0 мм, рабочая длина 350 мм	89970.1513	1
Радиочастотный прибор «Surgitron»	2343.001/.002	1
Рукоятка Trigger-Flex, в комплекте	8792.691	1
Биполярные электроды Trigger-Flex	4792.6912	1

VERTEBRIS

Эндоскоп Рабочий канал 2,7 мм

Позиция	Типы
 Дискоскоп Panoview Plus, 20°, Ø 5,8 x 5,1 мм, рабочая длина 205 мм	8792.411
 Дискоскоп Panoview Plus, 20°, Ø 5,8 x 5,1 мм, пригоден для МРТ, рабочая длина 205 мм	8767.412














Эндоскоп Рабочий канал 3,1 мм

Позиция	Типы
 Дискоскоп Panoview Plus, 25°, Ø 5,9 x 5,0 мм, рабочая длина 207 мм	89210.1253
 Дискоскоп Panoview Plus, 25°, Ø 5,9 x 5,0 мм, рабочая длина 165 мм	89210.3253

Эндоскоп Рабочий канал 4,1 мм



Позиция	Типы
 Дискоскоп Panoview Plus, 25°, Ø 6,9 x 5,6 мм, рабочая длина 207 мм	89210.1254
 Дискоскоп Panoview Plus, 25°, Ø 6,9 x 5,6 мм, рабочая длина 165 мм	89210.3254

Эндоскоп Принадлежности/ насадки




Позиция	Типы
 Уплотнительный колпачок-насадка, включая 10 резиновых колпачков	8792.452
 Уплотнительный колпачок для Ø до 2,4 мм, в упаковке 10 шт.	89.00
 Уплотнительная мембрана	15 479.006
 Мембранная насадка	8792.451
 Насадка на кран	8791.951
 Конический переходник	8791.751
 Кольца круглого сечения для уплотнения между ирригационной насадкой и эндоскопом, в упаковке 10 шт.	9500.113
 Насадной окуляр, для подключения объективов C-mount к оптике эндоскопа с вставным соединением	8885.901
 Приспособления для отведения капель воды, в упаковке 20 шт.	89200.1000
 Корзина для механической подготовки и стерилизации дискоскопа 89210.xxxx	38044.411
 Корзина для механической подготовки и стерилизации дискоскопа 8792.411, 8767.412	38044.111
 Средство против запотевания стекла	102.02
 Щетка для очистки	6.03

VERTEBRIS

Комплект спинальных канюль

Позиция	Типы
	Комплект спинальных канюль, Ø 1,25 мм, в упаковке 10 шт., стерильные, рабочая длина 250 мм 4792.802
	Комплект спинальных канюль, Ø 1,25 мм, в упаковке 10 шт., стерильные, рабочая длина 150 мм 4792.803

Дилататоры

Позиция	Типы
	Дилататор, Ø 5,9 мм, 1-канальный для рабочих гильз Ø 7,0 мм 8792.763
	Дилататор, Ø 5,9 мм, 2-канальный для рабочих гильз Ø 7,0 мм 8792.764
	Дилататор, Ø 6,9 мм, 2-канальный для рабочих гильз Ø 8,0 мм 89220.1508

Рабочая гильза Ø 7,0 мм






Позиция	Типы
	Рабочая гильза со скошенным окном 30°, рабочая длина 120 мм 89220.3007
	Рабочая гильза для фораминопластики, рабочая длина 145 мм 89220.1017
	Рабочая гильза без окна, рабочая длина 145 мм 89220.1057
	Базовый комплект рабочих гильз, рабочая длина 165 мм 89220.1907
	Рабочая гильза с длинным выступом элеватора, рабочая длина 165 мм 89220.1117
	Рабочая гильза с продолговатым окном, рабочая длина 165 мм 89220.1087
	Рабочая гильза для фораминопластики, рабочая длина 165 мм 89220.1007
	Рабочая гильза с дистально закрытым окном, рабочая длина 165 мм 89220.1137
	Рабочая гильза с двойным окном, рабочая длина 185 мм 89220.1027
	Рабочая гильза с выступом элеватора, рабочая длина 185 мм 89220.1157
	Рабочая гильза с длинным выступом элеватора, рабочая длина 185 мм 89220.1167
	Рабочая гильза со скошенным окном 30°, рабочая длина 185 мм 89220.1047
	Рабочая гильза со скошенным окном 45°, рабочая длина 185 мм 89220.1037
	Рабочая гильза с окном, рабочая длина 185 мм 89220.1147
	Удлинительная гильза, рабочая длина 155 мм 89220.1407

VERTEBRIS

Рабочая гильза Ø 8,0 мм

Позиция	Типы
 Рабочая гильза со скошенным окном 30°, рабочая длина 120 мм	89220.3008
 Рабочая гильза для фораминопластики, рабочая длина 145 мм	89220.1018
 Базовый комплект рабочих гильз, рабочая длина 165 мм	89220.1908
 Рабочая гильза с длинным выступом элеватора, рабочая длина 165 мм	89220.1068
 Рабочая гильза с двойным окном, рабочая длина 185 мм	89220.1028
 Рабочая гильза с выступом элеватора, рабочая длина 185 мм	89220.1088
 Рабочая гильза с длинным выступом элеватора, рабочая длина 185 мм	89220.1098
 Рабочая гильза со скошенным окном 30°, рабочая длина 185 мм	89220.1078
 Рабочая гильза со скошенным окном 45°, рабочая длина 185 мм	89220.1038
 Удлинительная гильза, рабочая длина 155 мм	89220.1408

Ирригационные насадки



Позиция	Типы
 Ирригационная насадка Ø 7,0 мм	89220.1307
 Ирригационная насадка Ø 8,0 мм	89220.1308
 Насадка рабочей гильзы Ø 7,0 мм	89200.1007
 Насадка рабочей гильзы Ø 8,0 мм	89200.1008
 Уплотнительные колпачки, в упаковке 10 шт.	89.03

Трепаны



Позиция	Типы
 Трепан, рабочая длина 195 мм, Ø 5,9 мм, головка Ø 3,0 мм	8792.503
 Трепан, рабочая длина 195 мм, Ø 5,9 мм, головка Ø 5,3 мм	8792.504
 Трепан, рабочая длина 195 мм, Ø 6,9 мм, головка Ø 6,3 мм	89260.1108

VERTEBRIS

Принадлежности

Позиция	Типы
 Спонгиозная воронка, большая, для рабочей гильзы Ø 7,0 мм	89220.1517
 Спонгиозная воронка, большая, для рабочей гильзы Ø 7,0 мм	89220.1527
 Спонгиозный толкатель, для рабочей гильзы Ø 7,0 мм	89220.1507




Система шейверов

Позиция	Типы
 Power Control	2303.001
 Powerstick M4	8564.121

Фреза/ротационный нож



Позиция	Типы
 Овальная фреза, Ø 2,5 мм, рабочая длина 350 мм, с боковой защитой	8792.312
 Резектор, Ø 2,5 мм, рабочая длина 350 мм, с боковой защитой	8792.313
 Резектор для пульпозного ядра, Ø 3,0 мм, рабочая длина 350 мм, с боковой защитой	89970.1003
 Овальная фреза, Ø 3,0 мм, рабочая длина 350 мм, с боковой защитой	89970.1503
 Овальная фреза, Ø 3,0 мм, рабочая длина 350 мм, с боковой и фронтальной защитой	89970.1513
 Резектор для пульпозного ядра, Ø 4,0 мм, рабочая длина 350 мм, с боковой защитой	89970.1004
 Овальная фреза, Ø 4,0 мм, рабочая длина 350 мм, с боковой защитой	89970.1504
 Овальная фреза, Ø 4,0 мм, рабочая длина 350 мм, с боковой и фронтальной защитой	89970.1514
 Овальная фреза, Ø 4,5 мм, рабочая длина 220 мм, с боковой защитой	8792.323
 Овальная фреза, Ø 4,5 мм, рабочая длина 220 мм, с боковой защитой	8792.321

Система ирригационного насоса



Позиция	Типы
 Ирригационный насос	2203.001
 Система шлангов, одноразовые с шипом, в упаковке 10 шт.	4170.223
 Система шлангов, одноразовые с замком Safe Lock, в упаковке 10 шт.	4170.224

VERTEBRIS

Радиочастотный генератор

Позиция	Типы
 Электрокоагулятор Surgitron 4 МГц	2343.001/.002
 Биполярный электрокоагулятор	2352.001/.002





Высокочастотные принадлежности и электроды

Позиция	Типы
 Рукоятка Trigger-Flex, в сборе	8792.691
 Биполярный электрод Trigger-Flex (упаковка по 6 шт.)	4792.6912




Высокочастотный биполярный инструментарий

Позиция	Типы
 Биполярный щипцовый зажим, Ø 2,6 мм, ном. длина 390 мм	89930.1010
 Биполярная вставка (упаковка по 3 шт.)	89930.1001
 Трубка-стержень	89930.1002
 Ручка	89930.1000

Высокочастотные электроды биполярного сигнала, Ø 2,0 мм, ном. длина 400 мм




Позиция	Типы
 Кольцевые электроды	8765.613
 Дисковые электроды	8765.621
 Ступенчатые сферические электроды	8765.612
 Соединительная деталь	8765.554

Высокочастотные электроды униполярного сигнала, ном. длина 400 мм

Позиция	Типы
 Дисковые электроды, Ø 1,6 мм	823.05
 Дисковые электроды, Ø 2,0 мм	823.06
 Дисковые электроды, Ø 2,6 мм	823.08

VERTEBRIS

Щипцы/перфораторы, Ø 2,0 мм

Позиция	Типы
 Щипцы с двойными ложками, рабочая длина 360 мм	8793.561
 Захватывающие щипцы, рабочая длина 360 мм	8793.621
 Микроперфоратор, рабочая длина 360 мм	8793.661

Щипцы/перфораторы, Ø 2,5 мм



Позиция	Типы
 Костные микрокусачки, рабочая длина 290 мм	89240.2025
 Костные микрокусачки, обе бранши подвижны, рабочая длина 290 мм	89240.2125
 Микроперфоратор, рабочая длина 290 мм	89240.2225
 Микроперфоратор для кости, рабочая длина 290 мм	89240.2325
 Костные микрокусачки, рабочая длина 360 мм	8792.632
 Костные микрокусачки, обе бранши подвижны, рабочая длина 360 мм	8792.636
 Микроперфоратор, рабочая длина 360 мм	8792.671
 Костные микрокусачки, обе бранши подвижны, рабочая длина 360 мм	89240.1125
 Захватывающие щипцы для пульпозного ядра, рабочая длина 360 мм	89230.1125

Щипцы/перфораторы, Ø 3,0 мм




Позиция	Типы
 Костные микрокусачки, рабочая длина 290 мм	89240.3003
 Костные микрокусачки, обе бранши подвижны, рабочая длина 290 мм	89240.3013
 Микроперфоратор, рабочая длина 290 мм	89240.3023
 Перфоратор с трубчатым стержнем, рабочая длина 290 мм	89240.3903
 Костные микрокусачки, рабочая длина 360 мм	89240.1003
 Костные микрокусачки, обе бранши подвижны, рабочая длина 360 мм	89240.1013
 Микроперфоратор, рабочая длина 360 мм	89240.1023
 Захватывающие щипцы для пульпозного ядра, рабочая длина 360 мм	89230.1003
 Разжим для препарирования, рабочая длина 360 мм	89230.1803
 Ножницы, рабочая длина 360 мм	89240.1703
 Перфоратор на трубке-стержне, рабочая длина 360 мм	89240.1903

VERTEBRIS

Щипцы/перфораторы, Ø 4,0 мм

Позиция	Типы
 Костные микрокусачки, рабочая длина 290 мм	89240.3004
 Костные микрокусачки, обе бранши подвижны, рабочая длина 290 мм	89240.3014
 Микроперфоратор, рабочая длина 290 мм	89240.3024
 Перфоратор с трубчатым стержнем, рабочая длина 290 мм	89240.3904
 Костные микрокусачки, рабочая длина 360 мм	89240.1004
 Костные микрокусачки, обе бранши подвижны, рабочая длина 360 мм	89240.1014
 Микроперфоратор, рабочая длина 360 мм	89240.1024
 Захватывающие щипцы для пульпозного ядра, рабочая длина 360 мм	89230.1004
 Костные микрокусачки, изгиб вверх, рабочая длина 360 мм	89240.1624
 Костные микрокусачки, изгиб вверх, рабочая длина 360 мм	89240.1904
 Костные микрокусачки, изгиб вверх, рабочая длина 360 мм	89240.1044
 Микроперфоратор, Ø 2,5 мм, изгиб вверх, рабочая длина 360 мм (подходит под рабочий канал 4 мм)	89240.1034

Щипцы/перфораторы, Ø 5,2 мм для использования через рабочую гильзу

Позиция	Типы
 Внутридисковые захватывающие щипцы, могут изгибаться под углом, рабочая длина 210 мм	8792.623
 Внутридисковый перфоратор, рабочая длина 210 мм	8792.663
 Внутридисковые костные микрокусачки, бранши конические, рабочая длина 210 мм	89240.1052

Различные щипцы/перфораторы/ножницы для применения через рабочую гильзу


Позиция	Типы
 Перфоратор, Ø 2,7 мм, рабочая длина 210 мм	8792.661
 Ножницы, Ø 2,7 мм, рабочая длина 240 мм	8792.641
 Захватывающие щипцы, Ø 3,4 мм, рабочая длина 240 мм	8792.621
 Перфоратор, Ø 3,4 мм, рабочая длина 240 мм	8792.662
 Всасывающий перфоратор, Ø 4,5 мм, рабочая длина 240 мм	8792.681
 Костные кусачки, Ø 4,5 x 4,2 мм, рабочая длина 210 мм	8791.601
 Костные кусачки, Ø 4,5 x 4,2 мм, рабочая длина 210 мм	8791.691

VERTEBRIS

Ручной ампутирующий и вспомогательный инструментарий

Позиция	Типы
 Анулотом, Ø 2,5 мм, рабочая длина 290 мм	89260.2125
 Диссектор кости, Ø 2,5 мм, рабочая длина 290 мм	89260.2225
 Рашпиль, Ø 2,5 мм, рабочая длина 290 мм	89260.2325
 Троакар, Ø 2,5 мм, рабочая длина 290 мм	89260.2425
 Ложка, Ø 2,5 мм, рабочая длина 290 мм	89260.2525
 Кюретка, Ø 2,5 мм, рабочая длина 290 мм	89260.2625
 Рашпиль, Ø 2,5 мм, рабочая длина 350 мм	8792.541
 Троакар, Ø 2,5 мм, рабочая длина 350 мм	8792.551
 Ложка, Ø 2,5 мм, рабочая длина 350 мм	8792.562
 Анулотом, Ø 2,5 мм, рабочая длина 350 мм	8792.581
 Кюретка, Ø 2,5 мм, рабочая длина 350 мм	8792.571
 Торцевая фреза, Ø 3,0 мм, рабочая длина 350 мм	89260.1113
 Торцевая фреза, Ø 4,0 мм, рабочая длина 350 мм	89260.1114

Ручной нетравматический и вспомогательный инструментарий

Позиция	Типы
 Элеватор, Ø 2,5 мм, рабочая длина 290 мм	89250.2025
 Щуп-крючок, Ø 2,5 мм, рабочая длина 290 мм	89250.2125
 Костный перфоратор, Ø 2,5 мм, рабочая длина 290 мм	89250.2225
 Диссектор, Ø 2,5 мм, рабочая длина 350 мм	8792.591
 Диссектор, Ø 3,0 мм, рабочая длина 350 мм	89250.1003
 Диссектор, Ø 4,0 мм, рабочая длина 350 мм	89250.1004

VERTEBRIS

Принадлежности

Позиция	Типы
 Стержень для позиционирования	8791.701
 Щипцы для удерживания инструмента	8793.856
 «X-tractor», инструмент для удаления рабочей гильзы, в комплекте	89230.0000
 «X-tractor», натяжное приспособление, малое	89230.0003
 «X-tractor», натяжное приспособление, большое	89230.0004
 «X-tractor», ручка	89230.0008
 Молоток	8866.956

Принадлежности для отсоса и ирригации

Позиция	Типы
 Ирригационный клапан, педальное управление	89870.0000
 Переходник отсоса	89270.1000
 Отсос, Ø 2,5 мм, рабочая длина 290 мм	89270.2025
 Отсос, Ø 4,0 мм, рабочая длина 340 мм	89270.1004

Список литературы

RUETTEN S, KOMP M, MERK H, GODO-LIAS G

Use of newly developed instruments and endoscopes: full-endoscopic resection of lumbar disc herniations via the interlaminar and lateral transforaminal approach.

J Neurosurg Spine 2007; 6:521-530

RUETTEN S, KOMP M, GODOLIAS G

Lumbar discectomy with the full-endoscopic interlaminar approach using new developed optical systems and instruments.

WSJ 2006;3:148-156

RUETTEN S, KOMP M, GODOLIAS G

New developed devices for the full-endoscopic lateral transforaminal operation of lumbar disc herniations. WSJ 2006;3:157-165

RUETTEN S, KOMP M, GODOLIAS G

A new full-endoscopic technique for the interlaminar operation of lumbar disc herniations using 6 mm endoscopes: Prospective 2-year results of 331 patients.

Minim Invasive Neurosurg 2006, 49: 80-87

RUETTEN S, KOMP M, GODOLIAS G

An extreme lateral access for the surgery of lumbar disc herniations inside the spinal canal using the full-endoscopic uniportal transforaminal approach. — Technique and prospective results of 463 patients.

Spine 2005, 30, 2570-2578

RUETTEN S, KOMP M, GODOLIAS G

Full-endoscopic interlaminar operation of lumbar disc herniations using new endoscopes and instruments.

Orthopaedische Praxis 2005, 10, 527-532

RUETTEN S

The full-endoscopic interlaminar approach for lumbar disc herniations. In: Mayer HM (ed) Minimally Invasive Spine Surgery. Springer, Berlin Heidelberg New York, 2005, pp 346355

YEUNG AT

Minimally invasive disc surgery with the Yeung Endoscopic Spine System (YESS).

Surg Technol Int 8:267-277, 2000

YEUNG AT

The evolution of percutaneous spinal endoscopy and discectomy: state of the art. Mt Sinai J Med 67:327-332, 2000

YEUNG AT, TSOU PM

Posterolateral endoscopic excision for lumbar disc herniation: surgical technique, outcome and complications in 307 consecutive cases. Spine 27:722-731, 2002

YEUNG AT, YEUNG CA

Advances in endoscopic disc and spine surgery: foraminal approach. Surg Technol Int 11:255-263, 2003